

La  
**Lettre**  
du  
**GEOP**

Groupe d'Etude en Orthopédie Pédiatrique

Numéro 13 trimestriel



Octobre/Novembre/Décembre

Prix de vente au n° : 50 F

1998

**E D I T O**

Seulement une dizaine de réponses à un questionnaire d'évaluation adressé à des milliers d'exemplaires... La « Lettre » satisfait-elle tous ses lecteurs au point de les plonger dans une torpeur quasi postprandiale ? Ou bien partrait-elle directement de la boîte aux lettres au vide-ordures avec quelques catalogues, cartes ou dépliants ? La question reste sans réponse...

La lettre continue. Elle continue grâce à nos amis de Berck qui ont contribué largement à la rédaction de ce nouveau numéro.

« Mais c'est où exactement Berck ? »

« C'est au bord de la mer... tout en haut. On suit une charmante petite route qui traverse la campagne sur quelques dizaines de kilomètres. Une fois arrivé, il y a la mer et des plages. Il y a souvent

du vent et il y a parfois du soleil ». Voilà comment un touriste de passage pourrait décrire ce lieu perdu sur cette côte du nord de la France.

Pour l'orthopédiste et pour le pédiatre, Berck reste pourtant un lieu mythique. Non pas parce qu'il aurait été l'ancre de quelque Zeus, la Thèbes d'un autre Hercule ou le Domrémy d'une Sainte Jeanne. Non. Cet endroit est un lieu mythique parce qu'il a été et parce qu'il reste un berceau dans lequel ont germé des idées qu'ont su nourrir des gens exceptionnels dont Calot n'a été que l'un des tout premiers.

L'air qui souffle là-haut serait-il chargé de vertus particulières qui expliqueraient cette effervescence intellectuelle et cette faculté qu'ont les médecins qui y travaillent d'innover et d'exporter leur savoir-faire dans le monde entier ? Cet air et cette mer qui guérissaient les scrofuleux donneraient-ils aussi intelligence, sérieux et opiniâtreté ?

De cet air du large, les Calot, Cotrel, Morel... et les autres n'ont d'ailleurs sûrement pas épuisé les réserves : les équipes berkoises actuelles continuent à réfléchir, à créer, à faire progresser les idées et à les faire connaître. Tout ce qu'ils inventent est imité, copié, pillé puis vendu sur toute la planète... On peut d'ailleurs se demander s'ils ne feraient pas mieux de mettre leur mélange d'air et d'eau dans des boîtes de conserve et de les vendre. Ils deviendraient riches et un souffle nouveau gagnerait la terre entière. Tout le monde deviendrait intelligent, sérieux et opiniâtre.

On peut rêver...

Précision. Le lecteur de ce numéro s'imaginant que le « U » de Calot s'inscrit dans une nouvelle rubrique **Album de la contesse** ferait une lourde erreur.

Il n'y a que des gens sérieux à la rédaction de la Lettre...

J.C. Pouliquen

Ancien Président du GEOP



**Bureau du Groupe d'Etude en Orthopédie Pédiatrique (GEOP)**

Président : J. Ph. CAHIZAC  
1<sup>er</sup> Vice-Président : G. FILIPE  
2<sup>e</sup> Vice-Président : G. BÉRARD  
Ancien Président : H. BRACQ  
Secrétaire Général : J.M. CLAVERT  
Secrétaire adjoint : J. de BILLY  
Trésorier : D. MOULIÉS  
Membres : J. CATON, Ch. GLORION, G.F. MALLET, J.M. ROGEZ

**Éditeur : EXPANSION SCIENTIFIQUE PUBLICATIONS**

15, rue Saint-Benoît - 75278 PARIS CEDEX 06

Directeur de la Publication : Pierre BERGAUD

ISSN 1266-7412  
N° d'ordre: 0621

**Comité de rédaction de « La Lettre du GEOP »**

Rédacteur en chef : J.C. POULIQUEN (Paris)

Rédacteurs en chef adjoints : Membres :  
J. CATON (Lyon) C. BRONFEN (Caen) M. CHAPUIS (Rennes)  
G.F. PENNECOT (Paris) J.L. COULIN (Pointe-à-Pitre) S. GULLARD  
B. DE COURTIVRON CHARLES (Nantes)  
(Tours) J. LANGLAIS (Paris)  
B. DE BILLY (Besançon)

Dépôt légal : 4<sup>e</sup> trimestre 1998  
Imprimerie de Champagne - 52200 Langres

## QUI ÉTAIT-IL ?

### François Calot

(1861-1944)

Christian Morin (Berck)

#### Le redresseur de tors

Le 22 décembre 1896 une communication bien particulière devant l'Académie de Médecine devait révéler au monde entier le nom de François Calot. Il présente ce jour-là 37 observations de réduction de gibbosités potiques par une méthode très simple : « *Endormi ou chloroformé, le malade est retourné sur le ventre et, pendant que deux ou quatre aides, suivant l'âge et la taille de l'enfant, exercent à la tête et aux pieds des tractions vigoureuses, l'opérateur pèse de tout son poids et de toute sa vigueur sur la bosse jusqu'à ce que la partie déviée de la colonne vertébrale soit rentrée dans l'alignement. Cela dure deux minutes au maximum. Après quoi un plâtre est confectionné pour assurer une immobilisation prolongée. Dans les 37 cas il n'y a eu que des succès.* » (fig. 1). Avidé de sensationnel, la presse nationale et internationale s'empare de l'affaire. Le docteur François Calot allait être connu du monde entier comme « celui qui savait redresser les bossus ».

#### L'arrivée de Calot à Berck

1856, Berck qui n'est encore qu'un village de pêcheurs, reçoit ses premiers enfants atteints de tuberculose ganglionnaire suppurée (la scrofule). L'Assistance Publique de Paris les a confiés à une jeune veuve connue sous le nom de « Marianne Toute Seule ». Transportés tous les jours dans une broquette, jusque sur la plage où leurs plaies sont lavées, les petits pensionnaires guérissent vite. Treize ans plus tard le premier hôpital berckois est inauguré par l'impératrice Eugénie. Il deviendra l'Hôpital Maritime. En 1890 au décès de son fondateur Cazin, on cherche un interne à qui confier momentanément le service. Ce sera François Calot que recommandent ses maîtres Lucas-Championnière et Terrier. Ils apprécient son habileté, mais surtout ils le savent aussi convaincu qu'eux de la valeur de ces nouvelles techniques d'asepsie et d'antisepsie dont ils sont les ardens apôtres.

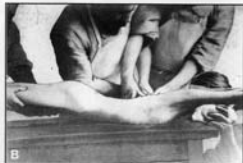

Fig. 1. — A : La réduction d'une cyphose selon Calot (Coll. C. Morin).

#### L'infatigable combattant de la tuberculose ostéo-articulaire

Très rapidement il s'aperçoit que l'application de la doctrine officielle de l'époque en matière de tuberculose ostéo-articulaire, l'intervention « large et précise », engendrait une mortalité considérable parmi ses opérés. Il se tourne alors vers une méthode de traitement non chirurgical, ponctuant sa pensée par des aphorismes du genre : « *Ouvrir la tuberculose, c'est ouvrir la porte à la mort.* » ou bien « *La tuberculose n'aime pas le bistouri, qui guérit rarement, aggrave souvent, mutilé toujours.* » Au traitement héliomarine alors très en vogue [ensoleillement, air vivifiant, climat tempéré, bains de mer et bains de sable chaud], Calot va associer un traitement local original comportant immobilisation prolongée, ponctions et injections. Les plâtres, très précis, sont utilisés pendant les premiers mois jusqu'à la période de convalescence où le relais est pris par des appareils en celluloid dotés de nombreux réglages et articulations. L'expérience de Calot dans les techniques d'immobilisation est considérable. C'est en ce domaine un véritable artiste. Vider les abcès froids est une autre priorité, mais le risque de surinfection est majeur. La ponction paraît à Calot moins dangereuse que l'abord direct. Pour diminuer le risque de fistule, il recommande d'utiliser des aiguilles fines et de toujours piquer selon un trajet oblique, en peau saine, à 4 ou 5 cm de l'abcès. Le pus étant évacué, on injecte le liquide « modificateur », huile créosotée iodoformée pour scléroser la paroi de l'abcès ou naphthol camphré glycérolé pour le faire mourir. À propos de cette méthode naît une vive polémique avec Lannelongue qui s'en affirme, à tort l'inventeur. En matière de mal de Pott, Calot ne restera pas longtemps fidèle à cette technique de redressement en

force des gibbosités potiques qui l'a rendu célèbre. Il va bientôt prôner plus de douceur, conseillant dès 1900 le redressement progressif dans des corsets plâtrés, dont il décrit de façon tout à fait remarquable la réalisation. Ce sont des carrés de ouate qui chaque jour seront introduits entre « *les vertèbres malades et la paroi interne des montants de la fenêtre.* » En cas de paraplégie potique, le recours au redressement par compression progressive sous appareil plâtré est encore plus impératif. Jamais de traction, pas question non plus d'intervention sanglante.

#### Calot s'installe à Berck

Son séjour à l'Hôpital Maritime ne durera qu'un an, car c'est Ménard [celui du centre cervico-obturator et de la costo-transversectomie] qui est nommé chirurgien-chef. Calot restera pourtant à Berck, et va bientôt fonder, en 1893, l'Institut Cazin-Pérochaud dans les locaux d'un grand hôtel, face à la mer, avec le personnel religieux que le législateur venait de chasser de l'Hôpital Maritime. Mais c'est en 1900 que va être posée la première pierre de l'Institut qui porte aujourd'hui son nom. À l'origine, cet « Institut Orthopédique de Berck » comme il l'appelle, était destiné à accueillir les petits malades des familles aisées. Il s'agissait réellement d'un hôtel de luxe qui accueillera jusqu'à la première guerre mondiale nombre de patients prestigieux. Bientôt l'Institut s'ouvre aux moins privilégiés, et pour s'en occuper Calot fait une nouvelle fois appel aux sœurs à qui il confiera également la charge de la direction et de la gestion des différents services. C'est dans ce cadre que Calot va passer la majeure partie de sa vie professionnelle, encore qu'il ait ouvert deux autres « filiales », à Paris au 7, avenue Montaigne, et dans ses Pyrénées natales à Argelès-Gazost.

## L'ami d'Abbott

Jusqu'à sa rencontre avec Abbott, Calot avouera honnêtement avoir fait fausse route dans le traitement de la scoliose. Comme pour le traitement des gibbosités pottiques, il passera d'une technique de redressement pour le moins musclée et sous anesthésie générale à une correction progressive. C'est sa rencontre avec le chirurgien de Portland qui va décider ce passage à la douceur. Il ira voir Abbott aux États-Unis pour rencontrer celui qui vient de publier « Simple, rapid and complete reduction of deformity in fixed lateral curvature of the spine ». Jusqu'alors toutes les méthodes de traitement des scolioses sont basées sur l'extension. Mais Abbott déclare que c'est dans la flexion que les vertèbres sont assez mobiles pour tourner les unes sur les autres et permettre ainsi la détorsion de la colonne vertébrale. Il faut donc réaliser les corsets plâtrés correcteurs en inclinaison latérale et flexion. Calot introduira cette technique en France et l'utilisera tout au long de sa carrière. Ces plâtres sont réalisés dans le cadre d'Abbott (celui-ci amélioré pour permettre d'exercer une traction et de régler la tension des bandes de dérotation, deviendra le cadre de Cotrel) [fig. 2].

L'ancêtre de l'EDF est muni d'une grande fenêtre de décompression en arrière dans la région concave, et des carrés de feutre glissés en avant, au niveau des côtes concaves améliorent progressivement la correction. Calot modifiera essentiellement le dessin des fenêtres d'expansions et le niveau des compressions de manière à respecter au maximum l'anatomie des côtes [fig. 3].

## Le chirurgien de guerre

En 1914 et 1915 les hôpitaux berckois sont réquisitionnés. François Calot est médecin-chef de trois de ces hôpitaux militaires. Lui le chirurgien des enfants et de la tuberculose va devenir un expert en traumatologie de guerre. Dès 1916 il publie l'ouvrage « Orthopédie et chirurgie de guerre » qui sera réédité à trois reprises et traduit en plusieurs langues. Pour lui, l'immobilisation des fractures doit être réalisée de façon rigoureuse le plus rapidement possible. Il propose de réaliser dans les ambulances du front des appareils plâtrés fenêtrés en lieu et place des extensions ou des gouttières métalliques source de déplacement lors des transports vers les hôpitaux de l'arrière. Il se fait surtout le chantre de la méthode conservatrice. « Jamais d'amputation hors de la gangrène déclarée, jamais d'ablation primitive d'esquilles... ». En 1921, il est promu officier de la Légion d'Honneur pour services rendus aux blessés et malades militaires pendant la durée de la guerre.




Fig. 2. - Le cadre d'Abbott ancêtre du cadre de Cotrel.

## Calot et la luxation congénitale de la hanche

Les idées de Calot sur le traitement de la luxation congénitale de la hanche vont évoluer de la même façon que s'est modifiée son approche thérapeutique vis-à-vis des tuberculoses ostéo-articulaires. En 1896 il présente à l'Académie de Médecine un rapport sur « la guérison de la luxation congénitale de la hanche par l'intervention sanglante ». Mais plus tard il fera la critique de cette méthode qui « n'assure une réduction bien solide qu'au prix d'une ankylose ». Dès lors il n'a de cesse d'expliquer sa technique de réduction orthopédique de la luxation congénitale et de s'opposer ainsi aux méthodes « sanglantes » d'Ombredanne.

Il insistera dans ses communications sur deux points essentiels : la situation du cotyle original où la tête du fémur devra être replacée et la position à donner au membre inférieur pour obtenir ce placement. Et l'on trouvera sous sa plume les réflexions suivantes.

- Sur la situation du paléocotyle : « Beaucoup de récurrences surviennent du fait de réductions incomplètes, la tête fémorale n'étant pas dans le vrai cotyle mais au-dessus. Le vrai cotyle répond presque en entier à la pièce ischion, au-dessous du cartilage en Y et non pas à la pièce ilion ».

- Et sur la position à donner au membre inférieur : « Tandis que jusqu'alors divers chirurgiens préconisaient pour un même cas les attitudes les plus différentes et même les plus contradictoires, et que chaque chirurgien n'avait pour tous les cas les plus divers qu'une seule formule, il existe en fait des lois mathématiques pour orienter correctement la tête fémorale vers la pièce ischion du cotyle. L'abduction doit être égale à la pente du col du fémur (angle que fait dans le plan frontal l'axe du col avec l'horizontale) et la rotation interne doit être égale à l'antéversion fémorale » [fig. 4].

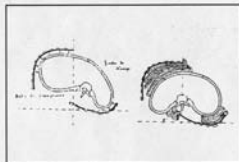


Fig. 3. - Les fenêtres de décompression du plâtre de Calot.

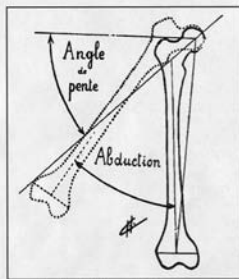


Fig. 4. - Schéma de Calot montrant l'importance du recentrage de la tête fémorale.




Fig. 5. - L'importance de l'antéversion fémorale montrée sur un schéma de Calot.

## Le père de l'U

« L'U radiographique représente la partie interne du cotyle, c'est un point de repère irremplaçable ». François Calot l'utilisera dans les coxarthroses pour retrouver l'emplacement de l'ancien cotyle et démontrer ainsi le caractère secondaire de nombre de ces « arthrites déformantes » [fig. 5].



Fig. 6. - François Calot.

#### L'erreur de sa vie

En 1910, Jacques Calvé chef de service de radiologie de l'Hôpital Maritime, en analysant 500 observations de coxalgie, isole 10 cas dont l'origine ne peut être tuberculeuse. Ces cas constituent, pour lui, une nouvelle entité, la même que vont décrire presque en même temps Arthur Legg et Georg Perthes. Calvé est ancien interne de Ménard, Calot et Ménard ne sont pas les meilleurs amis du monde. Est-ce la raison qui conduira François Calot à toujours nier l'existence de cette entité pathologique qu'est l'ostéochondrite primitive de hanche? Pour lui cette maladie de Legg ou de Perthes (il ne cite jamais Calvé) n'existe pas. « *La soi-disant, la prétendue ostéochondrite est une malformation méconnue* ». Il l'assimile sans doute aux ostéochondrites secondaires, conséquences malheureuses du traitement de la maladie luxante de la hanche. Il considère cette maladie de Calvé comme une subluxation congénitale méconnue.

#### Calot le « vulgarisateur »

S'il est l'auteur d'innombrables articles et communications dans les sociétés et académies chirurgicales du monde entier, très souvent dans ses ouvrages il s'adressera aux médecins généralistes et même au grand public. C'est dans cet esprit qu'il écrira son ouvrage-clé. « *L'Orthopédie indispensable aux praticiens* », près de 1 000 pages, 9 fois



Fig. 7. - L'institut Calot de Berck.

rééditée chez Masson puis chez Maloine en 1909 et 1926. C'est un très gros succès de librairie et le livre figurera en bonne place dans la bibliothèque de nombreux médecins de l'époque.

« *Voir sur le livre, c'est bien, mais voir sur le malade !...* » En 1906, il crée un cours d'orthopédie destiné aux médecins et étudiants français et étrangers, qui aura lieu chaque année pendant le mois d'août. L'enseignement dure 8 jours à raison de 10 heures de travail par jour, 5 heures pour les démonstrations cliniques et techniques, 5 heures pour les exercices pratiques faits par chaque élève (technique des appareils en plâtre et celluloid, technique des ponctions et injections...) Cette « **grande semaine de Berck** » attirera chaque année jusqu'en 1933 une centaine de médecins de tous les pays.

#### La fin de François Calot

En 1934 son épouse meurt. François Calot vend l'établissement qu'il a créé à une société anonyme. Il se retire définitivement dans ses Pyrénées natales en 1941. Peu après son Institut est évacué sur l'ordre des Allemands pour un exil de 4 ans. Le Docteur Calot mort en 1944 ne verra jamais la reconstruction de son établissement...



## MISE AU POINT

### ÉTIOLOGIE DE LA MALADIE DE LEGG-PERTHES-CALVÉ Nouvelles perspectives ?

J. Sales de Gauzy  
 Service d'Orthopédie Pédiatrique  
 Hôpital Purpan (Toulouse)

Presque 100 ans après sa description, l'étiologie de l'ostéochondrite primitive de hanche (OPH) reste inconnue. À partir des données connues rappelées par R. Seringe au séminaire du GEOP de Kerpepe en 1992, une synthèse des publications récentes nous est apparue nécessaire. Elles peuvent être regroupées selon 3 thèmes : les anomalies de croissance, les troubles de la coagulation, les anomalies synoviales.

#### Les données connues

Elles avaient été rappelées lors du séminaire du GEOP de Kerpepe. L'incidence varie de 1/1 000 à 1/3 000. Les garçons sont atteints dans 80% des cas. Les enfants de race noire sont moins touchés (rapport de 1 à 20). Bien que certains cas familiaux aient été décrits, un facteur génétique n'est pas retrouvé. Le facteur sociologique semble en revanche important : âge élevé des parents, rang élevé dans la fratrie (3<sup>e</sup> et au-delà), origine sociale souvent modeste. Les données anthropométriques sont également importantes à retenir : si le poids est normal, la taille est en revanche presque toujours inférieure à celle des enfants du même âge avec un rattrapage possible en cours de croissance. Un retard d'âge osseux de 1 à 2 ans est fréquent. Enfin un ralentissement de la croissance des pieds est signalé dans les 2 ans qui précèdent la maladie. Dans certains cas, on retrouve une association à d'autres ostéochondrites.

#### Les données récentes

Les anomalies de croissance  
 Croissance macroscopique.  
 Eckervall et coll. ont étudié la croissance longitudinale de 110 enfants ayant présenté une OPH. Ils retrouvent dès la naissance une diminution de taille qui ne se

compensera jamais pendant la croissance. En fin de croissance, les garçons se situent à 0,7 DS et les filles à 0,4 DS. Par contre la vitesse de croissance est normale au moment du diagnostic, en phase prépubertaire et durant la puberté.

Lahdes-Vasama et coll. ont étudié la croissance sur 6 ans (4 ans avant et 2 ans après le diagnostic) de 19 enfants présentant une OPH. Dans 8 cas, ils retrouvent une accélération de la vitesse de croissance (+1,2) avant la maladie. Dans 4 cas, la vitesse de croissance est légèrement diminuée. Ils concluent que des troubles de croissance différents peuvent être associés à l'OPH.

#### hormones de croissance

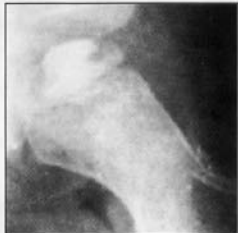Deux études portant sur l'hormone de croissance donnent également des résultats contradictoires. Neidel et coll., Matsumoto et coll. ont dosé les IGF-I (insulin-like growth factor) et l'IGFBP-3 (insulin like growth factor binding protein-3) respectivement chez 55 et 27 enfants présentant une OPH. Neidel et coll. retrouvent une diminution de l'IGF-I, alors que l'IGFBP-3 reste normale. Matsumoto et coll. retrouvent des résultats opposés. Si ceci conforte l'idée de trouble de croissance au cours de l'OPH, aucune application pratique ne peut être dégagée de ces résultats.

#### Âge osseux

Il a été étudié chez 100 enfants (117 filles et 83 garçons) par Loder et coll. Les auteurs ont comparé : l'âge chronologique et l'âge osseux pelvien (méthode de Achenson) et au poignet (méthode de Greulich et Pyle). L'âge chronologique est toujours supérieur à l'âge osseux. Chez la fille, l'âge osseux pelvien et au poignet est identique. Chez le garçon par contre, l'âge osseux pelvien est supérieur à l'âge osseux au poignet. Ceci va dans le sens des asymétries de croissance (diminution de la taille des pieds) retrouvées dans les études anthropométriques.

#### Études anthropométriques

Rao et coll. ont réalisé une étude anthropométrique chez 52 enfants (indiens ruraux) et 100 enfants témoins. Différents segments du corps ont été mesurés. Les résultats montrent un trouble de croissance prédominant aux extrémités avec notamment une diminution de la taille des pieds. Ces résultats sont comparables à ceux déjà rapportés dans les populations urbaines en Angleterre. Il y a donc des troubles de croissance caractéristiques de l'OPH, quelle que soit l'origine ethnique ou sociale



des enfants. La différence entre population urbaine en Angleterre et population rurale en Inde plaide pour un facteur de malnutrition. Enfin, en Inde, la maturation squelettique est retardée et l'OPH est souvent plus tardive qu'en Angleterre. Ceci suggère une période critique de la maturation au cours de laquelle l'OPH serait susceptible de survenir.

#### Anomalies de l'hémostasie

Les troubles de l'hémostasie ont été signalés par Glueck et coll. de Cincinnati. Des troubles de la coagulation sont retrouvés dans 75% des cas. Ils sont variés et portent sur plusieurs facteurs. Diminution de la protéine C (43%), résistance à la protéine C activée (12,5%), diminution de la protéine S (4/44), augmentation de la lipoprotéine [a] (7/44), diminution de l'activateur tissulaire du plasminogène. Ces troubles de l'hémostasie sont souvent retrouvés dans la famille des patients (parenté du 1<sup>er</sup> ou du 2<sup>e</sup> degré). Pour Glueck et coll. ces constatations pourraient ouvrir la voie à un traitement médical préventif (par réduction de la thrombophilie ou stimulation de la fibrinolyse). Cette même équipe a décrit une famille porteuse sur 3 générations du facteur V de Leiden (mutation responsable d'une résistance à la protéine C activée). Dans cette famille, 2 frères et une sœur ont présenté une OPH. Ces résultats n'ont cependant pas été confirmés par d'autres équipes. Bien au contraire, des études similaires semblent infirmer ces résultats (Moens, Griffet). Cette discordance fait discuter le problème de normes de référence faisant intervenir la notion d'âge (chronologique ou osseux) des patients.

#### Anomalies de la synoviale

Au cours de l'OPH, une hyperplasie synoviale a été mise en évidence par échographie et par arthroscopie. Suzuki et coll. par des biopsies effectuées sous arthroscopie ont montré qu'il s'agissait plus d'une prolifération réactionnelle que d'une synovite inflammatoire. Cette réaction synoviale s'accompagne d'une augmentation des protéoglycans et de la stromélysine. En fait, tous ces phénomènes semblent réactionnels à la nécrose et n'ont pas été incriminés dans la genèse de l'OPH. Cependant, Vanpoemel et coll. ont publié deux cas de garçons qui ont présenté une OPH à l'âge de 5 ans; ces deux enfants ont développé respectivement 6 ans et 7 ans plus tard une nécrose destructrice rapide de la hanche controlatérale. L'analyse de la synoviale montrait une synovite non spécifique mais pouvait faire évoquer une arthrite chronique juvénile. Ces 2 cas font suggérer une possible étiologie commune à l'arthrite chronique juvénile et à l'OPH.

#### Conclusion

Même si leurs résultats sont contradictoires, ces publications récentes ouvrent de nouvelles voies de recherche. Toutefois, elles font actuellement poser plus de questions qu'elles n'apportent de réponses. Aucune étiologie unique ne semble se dégager. Le trouble de l'hémostasie est-il réel? Y aurait-il une étiologie multifactorielle? Quel rôle peut jouer le trouble de croissance sur les facteurs de coagulation? Le dosage des facteurs de l'hémostasie doit-il tenir compte du trouble de croissance et des possibles variations de la vitesse de croissance au cours de la maladie?

Aujourd'hui, aller plus loin dans l'interprétation des données récentes ne serait que pure spéculation. Rien ne peut mieux résumer les problèmes posés par l'OPH qu'ils soient thérapeutiques ou étiologiques, que la phrase de Hazlitt: «When a thing ceases to be a subject of controversy, it ceases to be a subject of interest».

#### RÉFÉRENCES

- Eckenwall G., Hochbergs P., Wingstrand H., Egdun N. - Sonography and intracapsular pressure in Perthes' disease. 39 children examined 2-36 months after onset. *Acta Orthop. Scand.*, 1994, 65: 575-580.
- Suzuki S., Kanahara Y., Seta Y., Futami T., Furukawa K., Nishino Y. - Arthroscopy in 19 children with Perthes' disease. Pathologic changes of the synovium and the joint surface. *Acta Orthop. Scand.*, 1994, 65: 581-584.

- Eckerwall G., Wingstrand H., Hägglund G., Karlberg J. - Growth in 110 children with Legg-Calvé-Perthes' disease : a longitudinal infancy childhood puberty growth model study. *J. Pediatr. Orthop.* (B), 1996, 5: 181-184.
- Eckerwall G., Lohmander L.S., Wingstrand H. - Increased levels of proteoglycan fragments and stromelysin in hip joint fluid in Legg-Calvé-Perthes disease. *J. Pediatr. Orthop.* 1997, 17: 266-269.
- Glueck C.J., Brandt G., Gruppo R., Crawford A., Ray D., Tracy T., Stroop D., Wang P., Becker A. - Resistance to activated protein C and Legg-Perthes disease. *Clin. Orthop.* 1996, 338: 139-152.
- Glueck C.J., Crawford A., Ray D., Freiberg R., Glueck H., Stroop D. - Association of antithrombotic factor deficiencies and hypofibrinolysis with Legg-Perthes disease. *J. Bone Joint Surg.* 1996, 78A: 3-13.
- Gruppo R., Glueck C.J., Wall E., Ray D., Wang P. - Legg-Perthes disease in three siblings, two heterozygous and one homozygous for the factor V Leiden mutation. *J. Pediatr.* 1998, 132: 885-888.
- Lahdes-Vasama T.T., Sipilä I.S.J., Lammiranta S., Pihko S.H., Merikanto E.O.J., Mattinen E.J. - Psychosocial development and premorbid skeletal growth in Legg-Calvé-Perthes disease : a study of nineteen patients. *J. Pediatr. Orthop.* (B), 1997, 4: 133-137.
- Loder R.T., Farley F.A., Herring A., Schork M.A., Shyr Y. - Bone age determination in children with Legg-Calvé-Perthes disease : a comparison of two methods. *J. Pediatr. Orthop.* 1995, 15: 90-94.
- Matsumoto T., Enomoto H., Takahashi K., Matokawa S. - Decreased levels of IGF binding protein-3 in serum from children with Perthes' disease. *Acta Orthop. Scand.* 1998, 69: 125-28.
- Moens P. - La thrombophilie dans la physiopathologie de la maladie de Legg-Perthes-Calvé. (IF séminaire de Recherche en Orthopédie Pédiatrique. Palavas. 1998).
- Neidel J., Schönau E., Zander D., Rütt J., Mackenbroch M.H. - Normal plasma levels of IGF binding protein in Perthes' disease. Follow-up of previous report. *Acta Orthop. Scand.* 1993, 64: 540-542.
- Rao B.S., Joseph B., Chacko V., Hall A.J. - Altered skeletal growth in Perthes' disease : an anthropometric study of children from rural India. *J. Pediatr. Orthop.* (B), 1995, 4: 91-94.
- Seringe R. - Maladie de Legg-Perthes-Calvé. Généralités. Physiopathologie. In : *Chirurgie et Orthopédie de la Hanche de l'Enfant*, pp. 113-120. Monographies du GEOP. Saurcamp médical.
- Wang King C., Sivert N., Appert-Flory A., Fischer F., El Hayek T., Boyle J., Griffet J. - Maladie de Legg-Perthes Calvé et anomalies de l'hémostase. Résultats préliminaires d'une étude monocentrique. 55<sup>e</sup> congrès de la SFCP. Paris. 1998.

## RETOUR AUX SOURCES

### LE « U » DE FRANÇOIS CALOT ou LES LARMES DE KOHLER

A. Delvalle-Foyada, P.M. Delforge,  
 H. Leclot, C. Morin  
*Institut Calot (Berck-sur-Mer)*

François Calot fut parmi les premiers à bénéficier, à Berck, de l'apport de la radiographie dans la pathologie de la hanche. C'est à l'un des repères fondamentaux du coyle sur la radiographie du bassin, que, dans la littérature française, son nom reste lié : le « U radiologique ».

Initialement, il le décrit comme représentant par ses branches interne et externe l'« arrière-fond du coyle » et par sa base l'échancrure « sous-cotyloïdienne » [3] (fig. 1). Cette analyse fut complétée, modifiée. Au gré des études, les auteurs étrangers adoptèrent l'image en larme de Köhler, « the teardrop » alors que les auteurs français restèrent fidèles à la dénomination originelle [1, 2, 7, 8].

Désormais, le U est considéré comme une image construite par le rayon incident qui aborde de façon tangentielle le bord inférieur de l'échancrure ischio-pubienne délimitant sa base, et deux surfaces osseuses, l'une cotyloïdienne dans la moitié postérieure de l'arrière-fond, l'autre appartenant à la surface quadri-

latère au niveau de sa partie antérieure et inférieure définissant respectivement ses branches externe et interne. Cette dernière se confond avec la ligne ilio-ischiatique qui la prolonge vers le haut. La branche interne est souvent issue d'une zone plus antérieure que l'externe [1, 2, 7].

La configuration du U, de par sa construction est sujette à d'importantes variations, dues à l'obliquité du rayon incident. C'est ainsi qu'en faisant discrètement varier la projection de l'image d'une hanche, de l'oblique postérieur à l'oblique antérieur, le U d'une forme typique ouverte peut successivement prendre un aspect fermé, en 8, inversé, avec une branche externe du U qui s'inscrit tour à tour en dehors de la ligne ilio-ischiatique, l'atteint sans la dépasser, la croise, s'inscrit en dedans [1] (fig. 2a, b, c, d).

À ces variations induites par la technique, s'ajoutent des variations individuelles, en fonction du sexe et de l'âge : en projection de face stricte, les femmes ont, le plus souvent, un U en 8 ou inversé, alors qu'il s'agit du contraire pour les hommes [1]. Chez le jeune enfant, le U apparaît le plus souvent en 8 ou fermé [5].

En raison de ses multiples facettes, la forme du U, même si elle contribue à son diagnostic, n'est pas restée un critère de protrusion acétabulaire. Désormais la position interne de la branche externe par rapport à la ligne ilio-ischiatique fait référence : 3 mm pour l'homme, 1 mm pour le garçon, 6 mm pour la femme, 3 mm pour la fille [1, 5].

Dans la maladie de Legg-Perthes-Calvé, et plus généralement dans les synovites, le U reste un point de repère fondamental pour le diagnostic : l'accroissement de la distance qui sépare sa branche externe du bord interne de la tête fémorale [4].

Quelle que soit sa forme initiale, la perte de l'intégrité anatomique de ce repère, sur une radiographie standard réalisée de face stricte doit être un signe d'alerte.

- Dans les fractures du coyle, l'étude du U, sa présence, sa disparition ou ses modifications, permettent en l'absence d'examen tomodensitométrique une approche topographique des lésions [7].

- Toute altération de la structure osseuse, par un processus tumoral, d'une des pièces qui contribuent à son image va entraîner son altération.

« Teardrop », « larme de Köhler », ou mieux « U de Calot », ces images sont toutes différentes et semblables. La dernière est sans doute la plus étonnante : décrite avec peu de moyens, bientôt centenaire, elle n'a pas pris de ride.

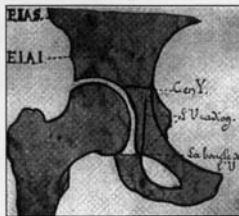


Fig. 1. - Le U décrit par François Calot.

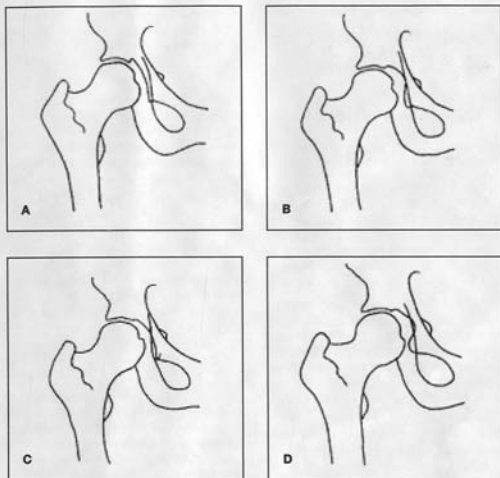


Fig. 2. - A: U ouvert. B: U. C: U en B. D: U inversé.

#### RÉFÉRENCES

1. Ambuster T.G., Guerra J., Resnick D. et al. - The adult hip: an anatomic study. Part I. *Radiology*, 1978, 128: 1.
2. Bowerman J., Sena J., Chang R. et al. - The teardrop shadow of the pelvis: Anatomy and clinical significance. *Radiology*, 1982, 143: 659.
3. Calot F. - L'orthopédie indispensable aux praticiens. Masson ed. Paris 1909 (1<sup>re</sup> édition). Maloine ed. Paris 1926 (9<sup>e</sup> édition).
4. Eyring E.J., Bjornson D.R., Peterson C.A. - Early diagnostic and prognostic signs in Legg-Calvé-Perthes disease. *AJR*, 1965, 93: 382.
5. Gusic S.E., Babini J.C., Garay S.M. et al. - Evaluation of the measurement methods for protrusio acetabuli in normal children. *Skeletal Radiology*, 1990, 19: 279.
6. Hooper J.C., Jones E.W. - Primary protrusion of the acetabulum. 1971. *J. Bone Joint Surg.*, 1971 (A), 53: 23.
7. Judet R., Judet J., Letournel E. - Fractures of the acetabulum: classification and surgical approaches for open reduction. Preliminary report. *J. Bone Joint Surg.*, 1964, 46A: 615.
8. Köhler A. - Grenzen des Normalen und Anfänge des Pathologischen im Röntgenbilde des Skelettes. Thieme ed. Stuttgart 1930 (1<sup>re</sup> édition).

## COMPTES RENDUS DE RÉUNIONS

### European Pediatric Orthopaedic Society (EPOS)

B. de BILLY (Besançon)  
Madrid, les 1-4 Avril 1998

#### IMOC

Effet de la toxine botulinique

Une équipe Belge de Liège a mené une étude sur la consommation énergétique avant et après injection de toxine botulinique chez l'enfant spastique. Cette étude menée sur 10 enfants a consisté en des mesures de consommation d'énergie avant l'injection et deux mois après l'injection. Leur conclusion est que la marche n'est pas plus « économique » après injection de toxine botulinique mais elle permet d'augmenter la fonction musculaire qui se traduit par un étirement plus facile. Ce traitement reste donc une bonne alternative à la chirurgie.

#### Chirurgie multiple en un temps

Communication de Paterson de Londres à propos d'une série de 22 enfants diploïques et quadriplégiques spastiques. A été faite une évaluation avec un recul de 3 ans 1/2 après chirurgie majeure en un temps. Parmi les paramètres retenus, il y a la mobilité de la hanche, l'angle poplité, la mobilité de la cheville et surtout un index de marche mesuré par consommation d'énergie ainsi que la vitesse de marche et le périmètre de marche. Le bénéfice a été retrouvé chez 18 enfants avec un index de marche qui a été augmenté de 25 % et il reste satisfait de cette chirurgie en un temps avec des bons résultats dans 82 % des cas, les mauvais résultats étant des erreurs d'indication.

#### ORTHOPÉDIE GÉNÉRALE

Echelle d'évaluation de qualité de vie en orthopédie pédiatrique

Deux échelles sont en cours dans le monde anglo-saxon, celle mise en place par l'American Academy of Orthopedics Surgeons (AAOS), ainsi



que le Child Heart Questionnaire Parent Report (CHOPF-50). La première échelle de l'AAOS a été adaptée pour la pathologie pédiatrique dans la version 1.3.

Dans une étude menée sur 212 enfants de 5 à 18 ans (Roye, New York), ces deux échelles ont été comparées et elles semblent donner des résultats tout à fait satisfaisants. La CHO semble même très sensible pour ce qui concerne la scoliose et l'IMOC. La comparaison de ces échelles aux données cliniques incluant l'appréciation subjective du clinicien, de l'enfant et son intégration sociale met en évidence une excellente corrélation, ce qui confirme que ces deux échelles sont tout à fait utilisables pour des études d'orthopédie pédiatrique.

#### Dystrophie musculaire de Duchenne de Boulogne

L'équipe de Gunther d'Ulm rapporte son expérience de chirurgie tendineuse de 1989 à 1994. Ils ont été amenés à prendre en charge 84 enfants d'un âge moyen de 9,3 ans. Ils ont comparé 3 groupes d'enfants selon la classification de Vignos en fonction de la gravité de leur pathologie. Dans les 3 groupes de gravité croissante, les bénéfices de la chirurgie tendineuse est sensible avec même pour les plus atteints la mise en évidence d'une marche rendue de nouveau possible dans 10 cas sur 30. Bien que cette étude ne soit pas une étude comparée sur une cohorte d'enfants non traités, il semble malgré tout que la chirurgie tendineuse dans la dystrophie musculaire de Duchenne de Boulogne garde sa place avec une amélioration de l'état clinique post-chirurgical.

#### Allogreffe chez l'enfant et l'adolescent avec tumeur osseuse maligne

L'équipe de Pampelone (Espagne) rapporte son expérience sur 103 allogreffes chez 91 patients âgés de moins de 20 ans. Il s'agissait essentiellement d'ostéosarcomes dans 74 cas, de sarcomes de Wing dans 15 cas et de 2 fibrosarcomes. Les résultats fonctionnels étaient excellents dans 45% des cas, bons dans 25%, médiocres et mauvais dans 31% des cas. 32% des enfants ont présenté au moins une complication en dehors de l'apparition d'une inégalité de longueur des membres inférieurs. Parmi ces complications, 13% des cas ont présenté une infection avec quelquefois un délai d'apparition de plus d'un an. Des fractures de greffons sont apparues dans 10% des cas mais la nécessité du changement de la greffe qu'une seule fois. La moyenne de guérison de ces fractures était

malgré tout de 22 mois. Neuf enfants sur 91 ont nécessité une chirurgie supplémentaire pour corriger une inégalité de longueur des membres inférieurs (supérieure à 4 cm).

#### Allongement de membres dans le syndrome de Turner

Une équipe de Glasgow (Ecosse) rapporte son expérience de 10 enfants présentant un syndrome de Turner et ayant bénéficié d'un allongement de membre. Ces allongements ont été effectués dans 3 centres Britanniques, tous avaient bénéficié auparavant d'un traitement hormonal, l'allongement moyen était de 18% sur le fémur et de 27% sur le tibia. La principale complication a été le défaut d'ossification en cours d'allongement. Sur les 10 fémurs, 9 ont présenté une fracture 5 jours après l'ablation du matériel, 7 ont été traités par un enclouage et 2 par un plâtre, toutes ont guéri secondairement. 5 des 18 tibias allongés ont nécessité une immobilisation supplémentaire après l'ablation du matériel de distraction. Ces résultats vont à l'inverse des résultats publiés par Trivella dans le JBJS de 96. Les auteurs pensent que l'allongement dans ce syndrome est beaucoup plus délicat que dans d'autres pathologies et ils ne proposent plus actuellement d'allongement chez les syndromes de Turner.

#### Redressement des attitudes vicieuses par Ilizarov

L'équipe de Correll (Allemagne) rapporte son expérience sur 6 enfants présentant une pathologie inflammatoire (dermatomyosite, sclérodémie et arthrite rhumatoïde). Ils ont utilisé le fixateur d'Ilizarov soit pour un allongement de jambe, soit pour une correction de rétraction de genou en flexion ou de pied en pied-bot. Dans tous les cas, l'articulation a récupéré une mobilité et le testing musculaire est redevenu normal. Le suivi n'est malgré tout que de 28 mois. Les complications étaient marquées par une infection sur broche dans un cas, une fracture des extrémités du fémur au dessus du fixateur dans un cas de sclérodémie. Cette fracture a été traitée par pontage par l'appareil d'Ilizarov.

Pour cette équipe, le principal avantage de la méthode est que cette chirurgie peut être pensée comme un chirurgie peu invasive. Les tissus mous semblent s'adapter à leur nouvelle condition anatomique et le cartilage articulaire est protégé en distrayant l'articulation. Il semble que ce soit la première expérience de l'utilisation de cette méthode dans ces pathologies rhumatismales.

#### Torticolis congénital et échographie

Une grande série chinoise de Hong Kong sur 478 nouveaux cas a été suivie de 1992 à 1996. Ces torticolis ont été classés en 4 groupes de gravité croissante. Dans les deux premiers groupes dont le déficit de rotation a été inférieur à 10°, les explorations échographiques étaient en général normales et le pronostic était excellent avec quelques manipulations. Dans le groupe 3 et 4 dont les amplitudes articulaires étaient plus faibles, l'échographie a montré des anomalies faites essentiellement d'augmentation du diamètre transversal, d'augmentation d'échogénicité. Plus la clinique était grave, plus les modifications échographiques étaient importantes. Cette équipe Chinoise pense que l'échographie apporte des renseignements intéressants et permettrait d'aider la décision thérapeutique ainsi que le suivi du traitement.

#### Cartilage de croissance

Une présentation faite par Wirth de Marbourg (Allemagne) se propose de comparer plusieurs techniques d'imagerie dans les explorations des lésions de la plaque de croissance. L'étude expérimentale a été menée chez le mouton. Il a été effectué des décollements épiphysaires type II de Salter et Harris sur le tibia proximal. Ces fractures ont été immobilisées par un fixateur externe et les animaux sacrifiés à différents termes. L'exploration a comporté une exploration scannographique, une IRM et une radiographie standard. Les pièces anatomiques ont été traitées et étudiées en histologie après coloration par la toluidine. Il y a en fait trois phases dans la réparation de la fracture du cartilage de croissance. D'abord la résorption de l'hématome et la création du granulome haute-tension vasculaire dans les 2 premières semaines. La 2<sup>e</sup> phase dite phase de réparation est caractérisée par le processus très prolifératif qui conduit à la restauration de fonction physiologique. Dans la 3<sup>e</sup> phase, au-delà de la 6<sup>e</sup> semaine, il y a normalisation de la structure anatomique et c'est à ce moment là qu'apparaissent les lésions radiologiques. Les lésions histologiques sont grossièrement bien suivies par l'IRM qui montre une disparition de la bande hyperdense caractéristique et qui ne réapparaît pas avant la 6<sup>e</sup> semaine. Au-delà de la 12<sup>e</sup> semaine, tous les spécimens ont montré un signal normal.

La formation de cal est mieux suivie en radiographie standard et particulièrement bien au scanner.



Si l'IRM est un bon examen pour suivre la réparation physiologique, le scanner et la radiographie conventionnelle sont sûrement bien plus sensibles pour l'apparition de composante osseuse ou la recherche d'apparition d'un cal. Les détails osseux sont ainsi mieux vus par toutes les techniques utilisant le rayon X.

Résultat de réduction d'épiphysiodésis avec interposition de graisse

Cette étude Coréenne rapporte une expérience de 34 des épiphysiodéses. Ces épiphysiodéses étaient périphériques 14 fois, combinés 8 fois, centrales 7 fois et linéaires 5 fois. Elles étaient essentiellement le résultat de comas épiphysaires type II, III et IV. Les autres étiologies étaient des infections, une leucémie et deux infections sur fracture. Le résultat montre que le pronostic est d'autant meilleur que la taille du pont d'épiphysiodésis est faible et inférieur à 30%. Il semble que les étiologies infectieuses soient de moins bon pronostic. Le type de pont osseux dit combiné à la fois périphérique et central est aussi de mauvais pronostic. En revanche, lors de l'accident initial, l'âge à la chirurgie, l'intervalle entre l'accident et la chirurgie, l'inégalité de longueur des membres inférieurs résiduels ainsi que le degré d'angulation et le type de décollement épiphysaire ne sont pas des facteurs pronostics dans cette série.

## RECHERCHE FONDAMENTALE

Ostéogénèse en distraction : trois modes d'ossification

L'équipe Japonaise d'Osaka a mené une étude expérimentale sur le rat par allongement monolatéral à 0,25 mm toutes les 12 heures. L'ostéotomie a été faite selon la technique habituelle avec une corticotomie sous-périoste. En plus des réponses histologiques connues d'ossifications endochondrales et d'ossifications intramembranaires, ils décrivent un 3<sup>ème</sup> mode d'ossification appelé *Trans-chondroïd bone « formation »*. Les os chondroïdes est un tissu intermédiaire entre le cartilage et l'os. Pendant cette transformation chondroïde le passage du cartilage à l'os via l'os chondroïde apparaît graduellement sans irrigation capillaire. Il semblerait que cet os chondroïde soit fait de chondrocytes se transformant progressivement en cellules ostéocytaires. Ceci est assez différent de l'ossification endochondrale dans laquelle les chondrocytes hypertrophiques sont envahis de capillaires pour se différencier en ostéocytes. Une étude sur le mRNA du collagène a été menée

sous le collagène type I et type II. Pour toutes personnes intéressées par ce sujet, je leur conseille de prendre contact directement avec l'équipe de Yasui à Osaka.

Une équipe de Tajon de Corée du Sud a mené une étude expérimentale chez le lapin sur l'allongement des parties molles dans le cadre de l'allongement tibial. Le protocole a consisté en trois types d'allongement 0,5 mm par jour en deux fois, 0,5 mm par jour en trois fois, 1 mm par jour en deux fois. Dans chacun des trois groupes, l'allongement a été mené à 10, à 20 et à 30% de la longueur du tibia. L'étude a été histopathologique et histomorphométrique sur les muscles, les artères et les nerfs. Ils n'ont en fait retrouvé aucune différence sur les parties molles dans les 3 groupes en fonction de la vitesse d'allongement, en revanche il existe une différence significative sur le pourcentage de l'allongement. Plus le pourcentage est important, plus la dégradation des parties molles est importante. La réponse la plus importante et la plus frappante se situe au niveau du muscle avec atrophie et fibrose endomysique.

Réponse osseuse à une force de torsion

Une équipe du Brésil dirigée par Volpon a mis au point un modèle expérimental de contrainte en torsion. Ce modèle a été essayé grâce au développement d'un fixateur externe spécifique sur des moutons âgés de 6 mois ; le fixateur est impliqué sur le tibia. La torsion a été appliquée progressivement jusqu'à obtenir un couple de torsion de 32 kgf par cm. Il n'y a pas de déplacement des fiches de fixation des fixateurs externes et il est prouvé qu'il y a un remodelage en rotation. L'architecture vue histologiquement objective des travées obliques en réponse à cette contrainte. L'avenir de ce remodelage n'est pas étudié et ils suggèrent que cette méthode pourrait être progressivement développée dans certaines maladies torsionnelles des membres chez l'enfant.

Maladie de Legg-Perthes-Calvé

Résultat des ostéotomies de varisation chez l'enfant de plus de 9 ans

Price (Orlando - USA) a revu 21 enfants traités par ostéotomie fémorale. L'âge moyen est de 10 ans et de 8 mois. Le recul moyen était de 4 ans 1/2. Cette chirurgie a été effectuée au moment de la phase initiale de la fragmentation. Il s'agit en grande majorité d'ostéochondrite de Catterall III et IV. Il a divisé sa série en deux tranches : les enfants diagnostiqués entre 9 et 10 ans pour lesquels une ostéotomie varisation

a encore un intérêt et les plus de 10 ans pour lesquels les résultats sont décevants et pour lesquels l'ostéotomie n'apporte aucun amélioration sur le résultat final.

Synovite au cours des maladies

de Legg-Perthes-Calvé : évaluation par l'IRM

Une équipe Suédoise sur 72 patients s'est attachée à rechercher des signes de synovite sur l'imagerie moderne. Ils trouvent une corrélation entre la présence d'une synovite et la classification dite de « Lateral Pillar » de Herring. Ils ont même constaté que l'on pouvait retrouver des signes de synovite plus de 2 ans 1/2 après le début de la maladie dans les groupes I de Catterall, 3 ans dans les groupes II et III et plus de 5 ans dans les groupes IV. Pour eux, la présence d'une synovite est donc un facteur pronostic associé, son imagerie par IRM est très simple et ils proposent même dans certains cas de rajouter aux traitements habituels un traitement anti-inflammatoire dans les formes les plus importantes.

Remodelage de la tête fémorale à distance d'une maladie de Legg-Perthes-Calvé

Une équipe de Nagata au Japon a eu l'occasion de revoir 257 patients avec un recul moyen de 21 ans. Tous ces patients avaient des modifications dans la forme de la tête et les index de Stulberg et de Mose étaient tous augmentés.

Le « containment » semble ne pas avoir une grande importance pronostique dans le remodelage.

L'âge, en revanche, est sans doute le facteur le plus important pour le remodelage.

Les garçons ont un meilleur potentiel de remodelage que les filles.

La subluxation résiduelle est bien sûr néfaste pour le remodelage à distance.

Au total, le remodelage une fois la guérison acquise est encore possible, le facteur principal de bon pronostic étant l'âge où survient la maladie.

Maladie de Legg-Perthes-Calvé

et troubles sur la coagulation

L'équipe de Wientroub à Tel-Aviv (Israël) a revu 62 patients atteints de maladie de Legg-Perthes-Calvé pour une faire une exploration complète de la crase. Ils ont trouvé, comme ce qui a déjà été publié, à savoir un très bas taux de protéines C chez les patients présentant une LPC. Les parents de ces enfants n'avaient aucune modification de cette protéine. Ils n'ont retrouvé aucune corrélation entre les anomalies de la

crase et l'importance de la maladie. Les troubles habituels de la crase retrouvés chez l'enfant et favorisant les accidents thromboemboliques n'ont pas été retrouvés dans leur cohorte de maladie de Legg-Perthes-Calvé ce qui semble aller à l'encontre des publications récentes sur le lien entre modification de la crase et apparition d'une LPC.

## RACHIS

Rachis lombaire et arthrodèse seulement dorsale

L'équipe de Tours présente une série de 25 scolioses idiopathiques thoraciques à contre-courbure lombaire et confirme la possibilité d'une instrumentation laissant libre le rachis lombaire à condition que la contre-courbure lombaire ait un angle de Cobb < à 45° et une réductibilité en bending > à 50%. La question de la validité de l'étude de la réductibilité rotatoire sur le bending reste posée.

## Hypoplasie thoracique

Campbell de San Antonio, Texas, présente une intéressante série de correction chirurgicale progressive de syndromes d'hypoplasie thoracique le plus souvent associée à des fusions ou à des absences costales ainsi qu'à des scolioses congénitales. Le principe est d'obtenir une expansion progressive de la paroi thoracique à l'aide d'un appareil spécifiquement adapté qui est fixé aux côtes après éventuelle libération des synostoses. Cet appareil peut alors être allongé longitudinalement, d'abord lors de l'intervention initiale puis par de petites réinterventions en chirurgie ambulatoire. Ceci permet une distraction progressive des espaces inter-costaux et une correction notable de l'hypoplasie thoracique. A propos de 43 patients dont 19 revus avec plus de 2 ans de recul, les résultats sont intéressants tant sur le plan de la croissance du thorax que de la correction de la scoliose associée. Pour ce qui est de la scoliose, le recours à cette technique semble pouvoir éviter ou retarder notablement la nécessité d'une arthrodèse précoce. Cette technique a été utilisée chez des enfants de 6 mois à 16 ans.

## Chirurgie rachidienne vidéo-assistée

Deux communications de Ventura de Barcelone et Green de Nashville font état de leur expérience en matière de chirurgie thoracoscopique vidéo-assistée pour libération antérieure dans le cas de scoliose ou de cyphose avec confirmation de la possibilité de réaliser la même intervention

par thoracotomie avec un gain notable en ce qui concerne le saignement, la douleur post-opératoire et bien sûr la cicatrice. La durée d'intervention reste importante mais semble diminuer de façon notable avec l'entraînement des opérateurs. La réalisation d'une libération antérieure par thoracoscopie associée à une arthrodèse postérieure avec instrumentation a été réalisée dans la plupart des cas en un seul temps opératoire.

## Paraplégie potique

Gomez des Philippines présente une importante série de paraplégie d'origine tuberculeuse chez l'enfant et montre que le traitement chirurgical par décompression antérieure et arthrodèse vertébrale n'améliore la récupération motrice que pour les patients dont l'atteinte est la plus sévère, avec une force motrice classée à 2/5 ou moins.

## Scolioses par malformations vertébro-costales

Alonso de Madrid présente l'histoire naturelle de la scoliose dans le syndrome de Jarcho-Levin à propos de 29 patients. Ces enfants présentent des scolioses malformatives avec des fusions costales et développent dans la plupart des cas des déformations sévères avec des insuffisances respiratoires. Ces scolioses sont d'autant plus sévères qu'elles se situent dans la région cervico-thoracique et qu'il existe plus de 3 fusions costales dans la concavité de la déformation.

## Luxation C1-C2?

Villas de Pampelune remet en cause la notion de subluxation rotatoire C1-C2 par une étude chez 10 enfants sains, en montrant que la perte de contact entre les facettes articulaires de C1 et de C2 lors des mouvements de rotation est physiologique.

## PIED

### Traitement chirurgical du pied bot

Wicart de Sceaux présente la série de pied bots varus équin opérés par Raphaël Seringe en comparant les résultats de deux cohortes successives: l'une sans allongement du tibiaux antérieur et l'autre avec allongement de ce tendon. Les conclusions de cette étude sont très en faveur de la réalisation de ce geste qui semble diminuer le risque de chirurgie itérative, améliorer l'équilibre en pronosupination de l'avant-pied en supprimant notamment le défaut d'appui antéro-interne et limiter le risque de subluxation dorsale du scaphoïde.

### Imagerie et pied bot

Jean-Philippe Cahuzac de Toulouse montre comment l'IRM avec reconstruction tri-dimensionnelle permet de mesurer précisément les déformations du pied bot particulièrement en période pré-opératoire. Il existe notamment une insuffisance de rotation interne de l'astragale dans la mortaise tibio-péronière qu'il peut être intéressant de mesurer en pré-opératoire.

### Pied bot et maladie amniotique

Kuo de Chicago insiste, à partir d'une importante série de 46 pieds bots associés à une maladie amniotique, sur la sévérité de ces déformations. La plupart réclament un traitement chirurgical et ce d'autant plus souvent que les sillons amniotiques nécessitent eux-mêmes un geste de chirurgie plastique.

### Séquelles de pied bot

Deux communications de Lourenço de São Paulo et de Ezra de Tel-Aviv proposent des interventions palliatives pour correction de déformation résiduelle après traitement de pied bot varus équin: l'une par ostéotomie d'ouverture du premier cunéiforme et de fermeture du cuboïde pour corriger l'adduction résiduelle de l'avant-pied et l'autre par transfert du muscle tibialis antérieur sur le dos du pied pour corriger la supination résiduelle avec dans les 2 cas des résultats satisfaisants.

### Correction progressive des déformations du pied

Grant de New-York propose une technique de correction des déformations sévères des pieds chez des enfants en fin de croissance qui a pour but d'éviter à la fois le raccourcissement lié aux résections osseuses nécessaires pour effectuer une triple arthrodèse en bonne position et les dissections extensives des parties molles chez des pieds souvent déjà multi-opérés. Cette technique comprend la réalisation première d'une arthrodèse sous-astagalienne et médiotarsienne in-situ sans effectuer de correction et la mise en place d'un appareil d'ilizarov. Trois semaines plus tard la correction est effectuée de façon progressive grâce à l'appareil d'ilizarov en utilisant le principe de distraction progressive du cal osseux qui est en cours de formation au sein du site d'arthrodèse. Sur une série de 10 pieds chez des enfants d'un âge moyen de 13 ans, un résultat satisfaisant a été obtenu dans 8 cas avec une durée moyenne de traitement de 5 mois.

## Pied convexe congénital

Duncan de Glasgow présente une série de 10 pieds convexes congénitaux opérés par Fixsen selon une même technique incluant une libération postérieure médiale et latérale associée à un transfert du tendon du tibialis anterior au niveau du col du talus. Les résultats sont très satisfaisants, à plus de 6 ans de recul, pour 9 de ces 10 pieds.

## MEMBRE SUPÉRIEUR

Luxation ancienne post-traumatique de la tête radiale

Peterson de Rochester précise les indications et la technique chirurgicale pour la correction des luxations traumatiques anciennes de la tête radiale. Les conditions sont d'une part une morphologie normale de la tête du radius avec notamment conservation de sa concavité et d'autre part l'absence de cal vicieux au niveau du radius ou du cubitus, un cal vicieux persistant pouvant être traité par ostéotomie dans le même temps. La stabilisation de la tête radiale est obtenue par la création d'un néo-ligament annulaire utilisant une greffe prélevée aux dépens du tendon tricipital et fixée au cubitus à l'emplacement anatomique du ligament annulaire. Les résultats sont intéressants à propos de 7 enfants opérés à un âge moyen de 8 ans avec un recul moyen de près de 4 ans. Ces enfants ne présentent ni douleur ni instabilité ni raideur articulaire.

Le membre supérieur dans l'arthrogrypose

Dungl de Prague montre les possibilités d'amélioration de la flexion active du coude chez les enfants atteints d'arthrogrypose avec un déficit complet de la fonction du biceps brachial. Le transfert de la partie distale du muscle pectoralis major, éventuellement complété par une capsulotomie postérieure du coude, permet la restauration d'une mobilité passive et active efficace: la flexion active moyenne atteint 80° à propos de 11 transferts effectués à un âge moyen de 4 ans.

Allongements de doigts

Carrol de Chicago décrit les possibilités d'utilisation de l'ostéogénèse en distraction au niveau des malformations de la main qui permet d'allonger les segments digitaux tout en préservant des tissus mous sensibles et de bonne qualité trophique. A propos de 12 segments digitaux allongés, dont une majorité de syndromes d'Apert, la longueur moyenne obtenue par ostéotomie a été de 23mm pour une durée de port de l'appareil de 42 jours.

## HANCHE

LCH. Le dépistage ?

Clarke de Londres s'interroge sur l'efficacité du système de dépistage systématique de luxation congénitale de hanches mis en place au Royaume-Uni depuis 1969. En étudiant les enfants traités chirurgicalement pour une luxation congénitale de la hanche sur période d'un an, il met en évidence que les 2/3 de ces enfants n'avaient pas été identifiés par le programme de dépistage. La valeur de ce dépistage, fondée sur un examen clinique néonatal est donc remise en cause.

Croissance du cotyle

Hui Taek Kim de Corée étudie les possibilités de remodelage du cotyle après luxation de la hanche à propos d'une série de 32 patients suivis plus de 8 ans, il considère que le pronostic de dysplasie résiduelle peut être porté entre 5 et 6 ans en étudiant d'une part l'orientation du toit du cotyle et d'autre part un index mesurant l'excentration de la tête et fondé sur la mesure de la distance séparant le centre du bassin et le centre de la tête du fémur, exprimé en pourcentage par rapport au côté sain. Lorsque la différence de ces mesures est supérieure à 6%, un traitement chirurgical est recommandé. Il est à noter que tous les enfants de cette série avaient été traités orthopédiquement à un âge supérieur à un an.

Croissance après acétabuloplastie

Wirtz d'Aachen en Allemagne attire l'attention sur les perturbations tardives de l'ossification du cotyle consécutives à des interventions de type acétabuloplastie réalisée dans la petite enfance pour traitement de luxation congénitale de la hanche. Son étude de 71 hanches suivie pendant 11 à 16 ans c'est-à-dire jusqu'à la puberté, a en effet montré un retard de développement du toit du cotyle dans la moitié des cas alors que le développement cotyloïdien était apparu le plus souvent comme normal trois ans après l'intervention. Ceci s'explique par la destruction du noyau d'ossification secondaire du cotyle qui se développe essentiellement en période de puberté. La conclusion de l'auteur est de préférer une ostéotomie péri-acétabulaire de type Salter.

Rôle des abducteurs

Millis de Boston aux USA a effectué une mesure instrumentale de la force des muscles abducteurs chez des patients de 14 à 42 ans en com-

parant d'une part des hanches saines et des hanches dysplasiques et d'autre part des hanches dysplasiques opérées par différentes voies d'abord épargnant ou non les muscles abducteurs. Il met en évidence une inefficacité relative des abducteurs des hanches dysplasiques et un potentiel de récupération de cette fonction significativement meilleur après traitement chirurgical par une voie d'abord épargnant l'insertion des muscles fessiers.

Hanche du spina bifida

Heeg de Parkville en Australie a étudié à long terme la répercussion fonctionnelle de la luxation de hanches dans le spina-bifida. La conséquence fonctionnelle est faible ou nulle lorsque le patient est non marchant que la luxation soit unique ou bilatérale. Le pronostic est alors à l'horizontalité du bassin et la mobilité des hanches plus qu'au positionnement de celles-ci.

Chez les patients qui marchent, seule la luxation unilatérale mérite une réduction chirurgicale avec une stabilisation par ostéotomie pelvienne.

Nécrose après épiphysyolose

Kasser de Boston aux U.S.A. tente de définir les facteurs de risque d'ostéonécrose après épiphysyolose fémorale supérieure. D'une étude rétrospective de 301 hanches, il conclut que l'ostéonécrose ne survient que sur les épiphysyoloses instables et que les traitements incluant des manœuvres de réduction augmentent ce risque d'autant plus que ces manœuvres ont été précédées de traction. Le risque dans un tel cas est alors estimé à 50%

## Déformations du rachis dans l'IMOC

C. TOUZEAU - N. KHOURI (Paris)

Table ronde du GES  
(Groupe d'Etude de la Scoliose)\*  
Toulouse (6 et 7 mars 1998)

## Qu'est-ce qu'un IMOC ?

Classiquement, le terme IMOC regroupe les IMC (Insuffisants Moteurs Cérébraux) et les autres encéphalopathies non évolutives avec retard mental plus ou moins profond, mettant l'accent sur les similitudes des complications orthopédiques dans l'une et l'autre forme de handicap. Cela correspond au terme anglais de « cerebral palsy ».

Sur le plan musculaire, les capacités d'adaptation du muscle en longueur sont intactes chez tous les IMOC. Les anomalies d'élasticité se comprennent comme une adaptation physiologique à une situation motrice anormale du fait des perturbations neuromotrices.

Les rétractions musculaires du tronc les plus fréquentes touchent les muscles des ceintures, le carré des lombes et la masse sacro-lombaire (leur prévention passe par le positionnement étiré, l'assouplissement manuel, le traitement des contractions excessives). Les anomalies tendineuses sont moins bien connues.

Plusieurs désordres associés peuvent avoir un retentissement sur le traitement du rachis de l'IMOC. L'épilepsie est un symptôme de lésion cérébrale au même titre que le handicap moteur ou le déficit intellectuel. Elle touche environ la moitié des patients avec une incidence variable selon la lésion cérébrale en cause. Il est fréquent que la phase initiale de la crise épileptique soit méconnue par incapacité du sujet à en signaler l'aura. Les crises non épileptiques (mouvements anormaux paroxystiques non sous-tendus par une décharge électro-encéphalographique) sont fréquentes chez les patients cérébrolésés. Les premières crises épileptiques peuvent n'apparaître que quelques mois à quelques années après la naissance. Le traitement médical est débuté dès la première crise. Les désordres respiratoires sont intriqués aux troubles digestifs. Les facteurs neurologiques en sont l'hypotonie, les rétractions, les pauses respiratoires, les fausses-routes, un certain nombre de médicaments déprimeurs respiratoires. Les obstacles mécaniques en sont les obstacles pharyngo-laryngés (hyper-extension du cou et glossoptose) et le ballonnement abdominal. L'ensemble de ces facteurs aboutit à des encombrements broncho-pulmonaires récidivants, favorisés par des périodes d'alitement prolongées, la dénutrition et une toux souvent inefficace. Sur le plan digestif, les difficultés d'alimentation sont en rapport avec des troubles de la déglutition, entraînant d'éventuelles restrictions alimentaires de fait. L'apport hydrique est souvent insuffisant. Les besoins en énergie sont accrus du fait des contractions. Le métabolisme phosphocalcique est perturbé par l'alitement ou l'hypo-mobilité. Il existe des carences d'apport en vitamine D et des troubles de l'absorption du fer. Certaines situations peuvent conduire à la mise en place de sondes d'alimentation ou de gastrostomies. La motricité intestinale est perturbée : constipation et reflux gastro-œsophagien. La prise en charge thérapeutique

du reflux gastro-œsophagien (RGO) débouche souvent sur la nécessité d'un traitement médicamenteux ou d'une intervention chirurgicale de protection du bas œsophage. Le RGO doit être dépisté avant toute chirurgie du rachis. Certains troubles neuro-visuels retentissent directement sur la statique rachidienne et plus particulièrement la fréquente limitation du champ visuel inférieur ainsi que d'un champ visuel latéral.

### LE RACHIS DE L'IMOC

L'examen clinique du tronc de l'IMOC doit faire la part entre les raideurs passives structurales et les limitations liées aux contractions parasitales. Il est toujours complété par un bilan fonctionnel. En procubitus, cuisses pendantes en bord de table, on apprécie la scoliose, l'équilibre du tronc et du bassin.

En position assise, on évalue en plus les gibbosités, l'effondrement du tronc, la répartition des appuis ischiatiques et les capacités kinesthésiques. Les mesures radiologiques se heurtent à deux difficultés : imprécision liée aux contractions irrépressibles de repos et choix de l'incidence.

La radiographie du rachis doit être faite après relâchement, rééquilibrage du tronc et du bassin en conservant les attitudes vicieuses des membres inférieurs. L'examen de référence est le rachis en entier, couché, de face. Chacun a son propre protocole du suivi évolutif. Les attitudes vicieuses des hanches peuvent retentir sur le rachis. Les causes en sont une répartition anormale des contractions, des mouvements involontaires anormaux, les postures dans le nyctémère et le retentissement des autres segments corporels (genoux). On distingue deux catégories d'attitudes vicieuses : Celles sans retentissement rachidien : elles sont symétriques et ne retentissent pas sur le statut fonctionnel ou les installations (limitation du volant d'abduction, rotation prédominante dans un secteur, flexum modéré...). Celles avec retentissement rachidien : attitudes vicieuses en extension qui perturbent la station assise et entraînent une déformation en cyphose, bassin oblique de cause basse, déformations tridimensionnelles qui entraînent une courbure scoliotique. S'il faut traiter les attitudes vicieuses de hanches, pour mener au mieux le traitement orthopédique ou chirurgical de la déformation rachidienne, il n'est pas démontré que leur traitement influence l'évolutivité de cette déformation rachidienne.

En ce qui concerne l'évolution et la croissance du rachis IMOC, le plus grand nombre des scolioses IMOC ne font vraiment parler d'elles qu'en puberté, avec un accroissement évolutif brutal. L'âge de survenue de cet événement peut surprendre en raison de sa précocité et du caractère isolé de la pilosité pubienne (phénomène pubertaire particulier, propre à certaines atteintes cérébrales ou la phase surrénalienne reste isolée). Parfois au contraire, la puberté est tardive et souvent explosive.

À l'âge adulte, il ressort d'une étude rétrospective de 96 dossiers que plus la détérioration mentale est importante, plus le pourcentage de scolioses augmente. L'étendue de l'atteinte neurologique et la sévérité de la scoliose sont également corrélées. La fréquence du bassin oblique augmente avec la gravité de la scoliose. La localisation la plus fréquente est dorso-lombaire. Le traitement chirurgical a comporté une fois sur deux un geste associé sur la hanche. Le gain angulaire est de 30° chez l'adulte comme chez l'enfant. Les douleurs se rencontrent plus fréquemment dans le groupe de scolioses non opérées. Tous ces éléments plaident pour une prise en charge chirurgicale précoce à plus petit angle possible.

Une étude multi-centrique a été effectuée sur le rachis IMOC pendant la croissance (76 dossiers). L'IMOC est le plus souvent d'origine péri- ou post-natale. Il s'agit essentiellement de quadriplégie spastique (plus l'atteinte neurologique est grave plus les risques de déformations rachidiennes sont importants et les possibilités de verticalisation difficiles). Le désordre associé le plus fréquent est de loin la comitativité mais peut-être les autres troubles n'ont-ils pas été bien analysés. Les topographies les plus fréquentes sont dorso-lombaires et lombaires. Le traitement orthopédique par corset a permis dans les bons cas d'amener à la chirurgie dans de bonnes conditions : c'est la voie postérieure prenant le sacrum qui a été la plus utilisée.

### TRAITEMENT DES DÉFORMATIONS DU RACHIS

Le traitement du terrain est assuré par des médicaments myorelaxants : les benzodiazépines sont utilisées dans les contractions parasitales généralisées, le baclofène agit de façon spécifique sur l'exagération du réflexe d'étirement et le dantrium agit directement sur les muscles.

Il existe de nouvelles approches thérapeutiques du traitement de la spasticité : la toxine botulique, la pompe à baclofène et les rhizotomies postérieures.

Le traitement orthopédique médical comporte :

- La kinésithérapie avec comme dans les déformations rachidiennes idiopathiques, l'assouplissement des ceintures et du rachis, le renforcement musculaire, la rééducation proprioceptive et respiratoire.

Les installations sont utiles car elles cassent un schéma moteur préférentiel, améliorent ou rendent possible la station assise, libèrent les possibilités motrices fonctionnelles (pévipédiées pour la nuit, corset siège pour le jour, verticalisation des enfants ne marchant pas). Les installations permettent de varier les positions dans la journée, elles sont à adapter à chaque cas.

Pour une meilleure station assise, on utilise différents types de corset chez l'IMOC : le corset anti-effondrement, le corset TLSO (Thoraco-Lumbo-Sacral-Orthosis), le corset en cuir chez les grands adolescents ou jeunes adultes et corset monovalve avec simple mousse au niveau du pince-taille pour les grandes quadriplégies spastiques. Dans des scolioses structurées ou des cyphoses, on a pu traiter avec corset de Milwaukee, corset Cheneau précédé ou non de plâtre correcteur. Dans les scolioses très évolutives, il semble que ce soit le corset Garchois qui donne les résultats les plus intéressants et permet d'attendre le bon moment pour l'arthrodèse. Son pouvoir correcteur est très bon en raison de l'excellente tenue du bassin. Il n'est pas contraignant au niveau gastrique, intestinal ou respiratoire. La tiétière qui a des appuis inévitables au niveau des maxillaires est en cours d'amélioration.

L'encadrement anesthésique du traitement chirurgical comporte une consultation 2 à 3 mois avant l'intervention.

- Lors du bilan respiratoire, on recherche des troubles de la déglutition avec ou sans RGO, des pauses respiratoires, des épisodes d'engorgement bronchique voire de décompensation. Les EFR (Epreuves Fonctionnelles Respiratoires) sont d'interprétation souvent délicate (fonction de la participation) et complétées par une gazométrie sanguine et une radiographie pulmonaire.

Il faut envisager la possibilité d'une réanimation de longue durée avec ventilation assistée prolongée et éventuelle trachéotomie.

- Le traitement de la comitalité par dépakine peut provoquer un allongement du temps de saignement. Le bilan d'hémostase montre souvent un allongement du temps de céphaline activée.

- L'état nutritionnel est souvent précaire et il nécessite une réalimentation parentérale ou entérale en pré-opératoire.

- Le bilan cardiaque est systématique.

Dans la stratégie opératoire, il faut tenir compte du fait que le temps majeure le refroidissement et la perte sanguine. L'installation du patient doit tenir compte des rétractions. Le principal souci est l'hémorragie. Il peut y avoir également des troubles de la coagulation à type de CIVD (Coagulation Intra-Vasculaire Disséminée).

L'encadrement en réanimation doit prendre en compte les éventuelles complications post-opératoires suivantes : respiratoires (engorgement broncho-pulmonaire, atelectasie, pneumopathie), digestives (recrudescence des troubles de déglutition, hémorragie digestive haute), neurologiques (déséquilibre de la comitalité, recrudescence des mouvements anormaux) et infectieuses (complications bactériennes à localisation broncho-pulmonaire ou sur le site opératoire).

- La stratégie chirurgicale prend en compte la déformation rachidienne (réductibilité, bassin oblique, équilibre global, retentissement des membres inférieurs), la maturation, le statut fonctionnel et le terrain. Deux types de déformations sont en pratique rencontrés : celles où le profil est le plus perturbé (cyphose localisée ou globale, hyperlordose), celles où la déformation est tridimensionnelle (scoliose).

La réductibilité de la déformation est étudiée en pré-opératoire par une radiographie sur cadre de traction en conservant l'attitude vicieuse des membres inférieurs et en corrigeant le bassin oblique et la scoliose.

Les indications opératoires sont : l'évolutivité en période de croissance, la détérioration fonctionnelle due au retentissement de la déformation rachidienne sur la déambulation et les transferts, ainsi que sur la station assise.

La fixation-fusion postérieure s'étend vers le bas jusqu'au sacrum s'il y a un collapsus rachidien majeur frontal et/ou sagittal ou s'il existe un bassin oblique homologue. Le niveau de la fixation vers le haut est fonction de la déformation frontale et sagittale. La stratégie est celle de l'instrumentation CD (Cotrel Dubouset). La fixation pelvienne se fait par des vis ilio-sacrées. Certains instrumentent d'abord le rachis thoracique et lombaire, puis règlent l'équilibre du bassin. L'arthrodèse est inter-articulaire et postérieure avec des auto-greffes ou même allo-greffes. La fusion antérieure associée est indiquée dans les déformations raides (libération

par discotomies totales étagées), en cas de jeune âge (épiphysiodèse) et en cas de conditions mécaniques défavorables pour la stabilité à long terme.

Le traitement des hanches intervient avant ou après celui du rachis, avant le rachis en cas d'attitude vicieuse en extension, après le rachis en cas de flexion important perturbant la fonction ou les installations et dans les bassins obliques d'origine mixte, avant ou après le rachis dans les bassins obliques d'origine basse.

## Conclusions

La prise en charge du rachis de l'IMOC doit être multi-disciplinaire, avec une stratégie à long terme, visant au meilleur état orthopédique possible pour le meilleur état fonctionnel possible. Le traitement orthopédique en cours de croissance a pour but d'amener le rachis le moins déformé possible au moment opportun pour la chirurgie. Il nécessite la collaboration des soignants et des familles. Le traitement chirurgical est de plus en plus « audacieux » grâce à une meilleure connaissance des prises en charge en anesthésie et réanimation. Il a également progressé dans sa stratégie technique et ses résultats sont plus satisfaisants.

\* Participaient à cette table ronde F. Barthel, J.C. Bernard, B. Blot, D. Bohu, F. Bouvresse, J.L. Charrait, H. Chataignier, C. Chiron, M.C. Commare-Nordmann, G. Duval-Beaupère, N. Khouri, J.P. Lebard, A. Lesparrot, M. Marpeau, C. Marty, L. Miladi, M. Onimus, J.L. Tassin, G. Taussig, C. Touzeau, P. Wicart.

## Société Française de Chirurgie Pédiatrique

P. JOURNEAU (Paris)

Paris, les 23, 24, 25 Septembre 1998

### Malformations fœtales

(C. Nihoul-Fékété, J.P. Chapuis, J.M. Clavert, D. Pillard, J.Y. Dumez, Me Lesmann)

La conférence sur les malformations fœtales a porté sur le rôle du chirurgien pédiatre dans le cadre de l'équipe multidisciplinaire prenant en charge ces malformations, ainsi qu'un débat philosophique et humain concernant l'interruption thérapeutique de grossesse.

On recense une malformation bénigne des membres pour 1000 naissances, et une hypoplasie grave d'un membre pour 20000 naissances. Le délai entre le diagnostic et l'interruption thérapeutique de grossesse est d'autant

plus court que le diagnostic de la malformation est fait précocement. Toutes séries confondues, il existe 60 % d'interruptions thérapeutiques de grossesse lorsqu'un diagnostic anténatal de malformation d'un membre est fait. Concernant ces malformations, le diagnostic anténatal est fait dans 10 à 15 % des cas vers 20-22 semaines de grossesse. Didier Pillard insiste sur le déroulement de la consultation anténatale qui aborde les thèmes suivants : aspect de la malformation, la vie future de l'enfant et son intégration sociale et professionnelle, le traitement éventuel de la malformation, et enfin les problèmes de dépendance de l'enfant. L'interruption thérapeutique de grossesse est un acte médical, mais dépend également de l'environnement socioculturel, le tout s'effectuant dans un cadre juridique. Une mention particulière est faite pour l'accompagnement des parents avant, pendant et après l'interruption médicale de grossesse. J.Y. Dumez insiste sur les problèmes décisionnels dans les cas difficiles, en sachant que dans 90 % des cas, l'interruption thérapeutique de grossesse est parfaitement licite. Ces interruptions concernent essentiellement des anomalies neurologiques, chromosomiques et des polymalformations, alors que les anomalies cardiaques, pulmonaires, digestives et des membres ne représentent qu'un faible pourcentage des interruptions.

La technique de l'interruption thérapeutique de grossesse est détaillée, et doit associer la sécurité opératoire, une analgésie parfaite, ainsi qu'un suivi médical et psychologique. Elle doit également s'accompagner d'une analyse fœtopathologique précise, d'un conseil génétique et d'une évaluation. Enfin, Me Lesmann, avocat au barreau de Paris, présente le cadre juridique dans lequel l'interruption thérapeutique de grossesse se situe. Il n'y a en fait pas de limite particulière à partir du moment où un collège d'experts a mené à la décision. Se posent les problèmes des faux positifs avec une interruption déjà réalisée, mais également des faux négatifs malgré les moyens mis en oeuvre. Si les moyens diagnostiques n'ont pas tous été mis en oeuvre, ceci est assimilable à une perte de chance pour le malade et est donc condamnable.

La résonance magnétique nucléaire fœtale  
Francis BRUNELLE (Paris)

L'IRM foetale ne peut être réalisée que sur une malformation après dépistage échographique. Les indications sont les foetus à risque ayant des antécédents particuliers, ou des grossesses

gémellaires monozygotes, ces deux groupes étant les principaux pourvoyeurs des problèmes encéphaliques. Les séquences intéressent principalement le cerveau, avec une étude précise de la gyration neuronale et de la migration. Les séquences en T1, sont plus orientées vers la recherche d'hémorragies cérébrales, de porencephalies. La date idéale pour réaliser des IRM foetales se situe après la 28<sup>e</sup> semaine, car la mise en place de la gyration se fait entre la 24<sup>e</sup> et la 28<sup>e</sup> semaine. Quatre-vingt pour cent des IRM foetales sont faites pour une étude neurologique. Quelques examens sont réalisés pour des études de la face, en particulier pour les fentes labio-palatines. Les points de recherche actuellement en cours sont des acquisitions 3D en IRM, ainsi que de la foetoscopie virtuelle en 3 dimensions réalisée par scanner. Cette méthode permet de calculer des volumes tels des volumes pulmonaires ou des volumes vésicaux, ce qui est un apport appréciable pour le dépistage de malformations ou le retentissement sur les appareils digestifs, urinaires et pulmonaires.

Imagerie du pied bot varus équin congénital  
J.Ph. CAHUZAC (Toulouse), H. BRACQ (Rennes)

Les auteurs présentent les 3 techniques d'imagerie actuellement utilisées dans l'exploration du pied bot, ce sont la radiologie standard, l'échographie, et plus récemment l'IRM. Un rappel des avantages de la reproductibilité des radiographies standard est fait. Ils insistent sur le caractère particulièrement difficile de la réalisation d'une radiographie de face d'un pied bot, alors que les radiographies de profil sont en général bonnes. L'intérêt des radiographies dynamiques est discuté. La place de l'échographie tend à prendre de l'importance. Elle est réalisée avec une sonde haute fréquence, et l'emploi d'un interphase de gel solide est indispensable pour obtenir des bonnes coupes. Trois coupes principales sont utilisées, axiale transverse interne, axiale transverse externe et sagittale postérieure. Ces coupes sont faites en position de correction maximale, et permettent de calculer différents angles entre l'astragale et la scaphoïde, ainsi que le calcaneum et le cuboïde. Il n'existe aucune confusion possible entre les valeurs des angles observés en échographie concernant le pied bot et le pied normal. Enfin, une technique moderne d'imagerie du pied bot est évoquée. L'IRM est rendue possible par la définition d'axes d'inertie qui sont des méthodes de mesure fiables et reproductibles. Il est souhaitable lorsqu'il est possible de réaliser une IRM de référence sur le pied sain s'il s'agit d'une

atteinte unilatérale. Cet examen est réalisé sous anesthésie, le pied fixé sur une planchette. Les résultats préliminaires qui sont présentés font état d'un aspect calcanéen légèrement modifié, avec la diminution d'environ 20 % du volume calcanéen. L'IRM rend possible ces calculs volumétriques par des acquisitions 3D. Les plus grosses modifications sont observées au niveau de l'astragale, dont le volume diminue de 40 % en moyenne. Il y a donc la maquette ostéo-cartilagineuse est modifiée. En effet, le noyau osseux de l'astragale est déjeté en avant, ce qui témoigne probablement d'un écrasement postérieur du dôme calcanéen qui est resté cartilagineux. Cependant, une discussion est ouverte entre les résultats de l'imagerie 3D en IRM et les constatations anatomiques opératoires, car il existe une antinomie entre l'orientation radiologique de l'astragale en IRM et sa déviation en dedans observé lors des interventions.

Maladie de Sheuermann. Table ronde

J.F. MAILLET (Caen) rappelle les hypothèses pathogéniques de la maladie de Sheuermann, qui pourrait provenir soit d'une pénétration anormale du disque dans la vertèbre; cette hypothèse est corrélée par l'embryologie. Les autres hypothèses admises sont des empreintes vasculaires, des anomalies biochimiques de la plaque de croissance antérieure de la vertèbre, ou encore une disharmonie des différents stades de l'ossification vertébrale, entre l'ossification primaire et secondaire. Un rappel embryologique de la formation des vertèbres est faite par J.M. ROGEZ (Nantes). Chaque vertèbre provient de deux demi-somites adjacentes. Le disque provient du même tissu mésenchymateux initial des vertèbres et il est donc difficile d'un point de vue anatomique de dissocier disques et vertèbres dans la discussion physiopathologique du déterminisme de cette maladie. L'ossification primaire de la vertèbre se fait de façon enchondrale, puis une ossification secondaire se fait par les listels marginaux. F. LAUMONIER (Angers) définit le cadre nosologique de la maladie, en préférant la dénomination de dystrophie rachidienne de croissance. Il s'agit d'une hypercyphose thoracique raide et douloureuse dans la définition initiale, qui associe des troubles structuraux de la vertèbre et du disque (pincements discaux, érosions antérieures, hernies intraspineuses, et cunéiformisations vertébrales). Tous les segments rachidiens peuvent être intéressés. On distingue les hypercyphoses thoraciques avec un sommet en T8 généralement, les hypercyphoses lombaires centrées sur T12, et des associations thoraco-lombaires voire thora-

riques hautes. Les diagnostics différentiels peuvent être les cyphoses d'origine paralytique, hypotonique, infectieuse, les chondrodystrophies ou encore des maladies du collagène.

Le diagnostic clinique est en général assez simple (H. Bracq, Rennes). Il existe cependant une prévalence importante des rachialgies chez l'adolescent (20 à 50 % selon les séries), sans qu'il y ait de support anatomique à ces douleurs. Il existe cependant une bonne corrélation entre la douleur et la dégénérescence oscale à l'IRM, mais cette corrélation est beaucoup plus faible et difficile à définir entre la douleur et des signes radiologiques sur la radiographie standard. Le traitement est exposé par J. Lechevallier (Rouen). Il comprend un volet médical qui associe une hygiène de vie posturale associée à de la rééducation. Celui-ci est en général peu efficace et ne peut être dissocié d'un traitement orthopédique bien conduit. Il maintient l'ouverture des disques en avant, en diminuant la pression sur les listels antérieurs. On assiste ainsi à une reprise de la croissance. Ce traitement orthopédique fait appel des appareils plâtrés, relayés par des corsets dont plusieurs types sont utilisés. Soit le classique corset en plexidur, ou encore le corset de Milwaukee qui semble le plus logique car il apporte un effet d'élongation. Certains emploient le corset anti-gravitaire, mais celui-ci n'est pas très utilisé. Ce corset apporte un effet de délordose du rachis lombaire sans correction nocturne. Le traitement chirurgical peut se faire soit par abord antérieur avec libération discale et arthrolyse vertébrale antérieure. Des arthrolyses postérieures sont également effectuées, d'autant que les instrumentations actuelles (CD) ont un point de rappel extrêmement puissant. Ces arthrolyses postérieures nécessitent simplement des prises extrêmement puissantes aux extrémités du montage, un montage tendu, et une résection postérieure importante pour permettre la correction. On peut associer la chirurgie antérieure et postérieure si la cyphose est très raide, chez un individu mature, ou encore en cas de localisation thoraco-lombaire. L'appréciation des résultats des traitements orthopédiques et chirurgicaux se fait sur la valeur angulaire de la courbure à la fin du traitement, sur l'angle de la cunéiformisation des vertèbres et sur l'importance du pincement discal. Le devenir à l'âge adulte est difficile à apprécier (H. Bracq, Rennes). On assiste à une augmentation des douleurs dorsales après 40 ans, qui sont plus volontiers thoraciques que lombaires. Il n'existe presque pas d'aggravation des courbures après la fin de la maturation rachidienne, mais la correction angulaire obtenue

par un traitement orthopédique est presque totale à 20 ans de recul. Il n'existe en général pas de trouble neurologique, ni de retentissement respiratoire pour les courbures inférieures à 100°. Et les phénomènes douloureux à l'âge adulte ont peu de corrélation avec l'angulation de départ.

Pied convexe congénital  
R. SERINGE (Paris)

La définition du pied convexe congénital est l'existence d'un équin astragalo-calcanéen et d'une luxation dorsale médio-tarsienne, en particulier sur l'arche interne (luxation astragalo-scaploïdienne). On peut observer de manière plus inconstante une luxation calcanéo-cuboidienne. Par définition, la luxation médio-tarsienne est irréductible. Cinquante pour cent des cas de pieds convexes sont associés à des arthrogryposes, des maladies neuromusculaires, ou à des anomalies médullaires. Dans les dissections pratiques sur les pieds convexes, on observe une insuffisance ou une absence des muscles plantaires.

La radiographie confirme la luxation et l'équin, mais surtout le caractère irréductible de la luxation sur les clichés dynamiques effectués en flexion plantaire. L'équin de l'arrière-pied est variable, et l'astragale n'est pas forcément vertical sur les radiographies. Il existe très peu de déformations et de divergences de l'articulation sous-astragalienne. Une brèveté de l'arche externe est souvent observée par rapport à l'arche interne. Les anomalies musculaires et ligamentaires les plus classiques sont l'étirement du ligament glénoïdien, une rétraction capsulo-ligamentaire dorsale médio-tarsienne, une rétraction du triceps, du jambier antérieur et des extenseurs, ainsi qu'une luxation frêle, quente des péroniers latéraux. Il n'existe pas en revanche de modification des ligaments sous-astragaliens.

Le diagnostic différentiel se fait surtout vis-à-vis du pied talus congénital. L'examen clinique fait la différence dans le pied convexe avec l'impression de fausse réductibilité de la luxation et un mouvement de charnière se faisant dans l'articulation médio-tarsienne. Sur la radiographie d'un pied d'un nouveau-né, le diagnostic est difficile à faire car les noyaux ne sont pas ossifiés. Le meilleur signe est l'axe du premier métatarsien qui passe au dessus de celui de l'astragale, définissant ainsi une baionnette, et donc la luxation médio-tarsienne. Le traitement consiste à réduire la luxation et à corriger l'équin de l'arrière-pied tout en maintenant la réduction. Le

traitement orthopédique est difficile et aboutit à un fort taux d'échecs, mais il doit cependant toujours être tenté, ne serait-ce que pour assouplir le pied. La chirurgie est préconisée à partir de 12 mois. Les deux interventions en vigueur sont la libération péri-astragalienne complète qui aboutit à des échecs associant de manière variable des hypercorrections ou des nécroses astragalennes, ou alors la libération médio-tarsienne seule a minima dont les résultats seraient plus constants. Dans cette libération médio-tarsienne seule, il faut néanmoins fixer transitoirement l'articulation sous-astragalienne, mais sans la libérer. Il faut éviter autant que faire se peut l'allongement du tendon d'Achille, et parfois ne pas hésiter à raccourcir la colonne interne si la réduction est très difficile. Enfin, une arthrolyse sous-astragalienne est préconisée si l'âge de la chirurgie est supérieur à 3 ans (opération de Grice).

Analyse de la marche  
G.-F. PENNECOT (Paris)

L'analyse de la marche dans un laboratoire prévu à cet effet permet de recueillir des données tous les 2/100° de seconde. Ces données se regroupent en quatre grands chapitres, qui sont la cinématique de la marche, et qui concerne l'étude des mouvements des segments de membres ; l'enregistrement électromyographique des différents groupes musculaires étudiés, la cinétique de la marche qui consiste en l'enregistrement des forces de réaction au sol, et enfin la consommation d'énergie de l'enfant lors du passage du pas. La cinématique permet de calculer la vitesse et la longueur du pas, ainsi que la cadence, et le cycle de marche est défini par le temps de double et de simple appui. Le déplacement corporel permet de définir des amplitudes articulaires et des vitesses angulaires, le tout aboutissant à la description de la marche pathologique. L'enregistrement électromyographique est effectué en même temps que l'analyse cinématique, en utilisant plutôt des électrodes de surface que des aiguilles. Comparé et associé à la cinématique, il permet de repérer les muscles hyperactifs ou insuffisants, lorsqu'est dépitée une anomalie cinématique. La cinétique enregistre les forces de réaction au sol lors du passage du pas. L'ensemble cinétique et cinématique permet de définir le moment musculaire net, qui est la résultante des moments des différents groupes musculaires portant sur une articulation. Ainsi, le moment musculaire net et la vitesse angulaire définissent la puissance musculaire nécessaire au passage du pas. Cette puissance musculaire peut se diviser

en travail concentrique, qui est le travail fourni par le muscle lui-même, et en travail excentrique, qui est l'absorption de puissance. La comparaison de ces deux travaux musculaires permet de calculer le rendement mécanique, et ce rendement mécanique est nécessaire pour l'évaluation des traitements employés.

Indication des libérations antérieures chez le scoliotique.

P. LASCOMBES (Nancy)

Cette table ronde débute par un bref rappel des indications qui concernent essentiellement des enfants ayant une courbure de départ supérieure à 90°, une raideur importante de la courbure appréciée par les clichés en inclinaison ou en traction. Cette libération permet de prévenir l'effet virebrequin lorsque le rachis n'a pas terminé sa croissance, et présente parfois l'avantage de tout corriger par un seul temps opératoire antérieur. Enfin, les cyphoses thoraciques importantes sont en général mieux corrigées par cette technique. Le risque neurologique n'est pas augmenté en cas de libération antérieure seule. Il est faible si la ligature est unilatérale et si la ligature des pédicules vertébraux s'effectue du côté convexe. La fréquence augmente simplement en cas de double abord. Les complications toutes confondues sont en fréquence moindre si la chirurgie antérieure et postérieure est effectuée dans un même temps opératoire. La technique chirurgicale se fait par thoracotomie ou lombotomie selon les niveaux à libérer. En cas de libération seule, on essaie autant que faire se peut d'épargner le diaphragme. L'endoscopie est une alternative intéressante avec une morbidité faible. Ces résultats sont comparables à ceux obtenus par les thoracotomies et les suites sont un peu plus simples. Elles requièrent cependant un apprentissage rigoureux.

Communications libres

**Drépanocytose.** Deux communications sont faites sur le diagnostic des infections ostéoarticulaires chez les drépanocytaires. Il semble que la biopsie osseuse au trocart soit un apport diagnostique intéressant, mais dont la réalisation soit un peu lourde (anesthésie systématique). Le consensus qui ressort est de mettre en route un traitement antibiotique s'il y a un échec du traitement médical au bout de 48 heures en cas de crise douloureuse osseuse faisant évoquer une ostéomyélite (J. Sommier, Fort-de-France, J.L. Céolin, Pointe-à-Pitre).

**Coude de l'arthrogrypose.** La réanimation de la flexion active du coude par transfert de grand dorsal dans l'arthrogrypose semble une alternative intéressante, malgré une chirurgie à résultat inconstant (F. Pfliger, Hôpital Saint Vincent de Paul).

**Ostéopétrose.** Levadoux fait un excellent rappel sur l'ostéopétrose, dysplasie osseuse rare et pose bien les difficultés du traitement orthopédique sur cet os fragile. L'enclouage centro-médullaire semble contre-indiqué dans cette maladie.

**Ostéotomie de hanche.** Vargas présente une série d'ostéotomies de varisation selon la technique de Saint Vincent de Paul. Pour éviter les ennuis, il conseille une varisation un peu inférieure à celle préconisée (110°) associant une ostéotomie pelvienne après l'âge de 5 ans.

**Traitement de la spasticité par injection intrathécale.** Cottalorda rapporte l'utilisation du baclofène intra-thécal comme solution de dernier recours dans le traitement de la spasticité chez l'IMC. Une évocation de la littérature fait état d'une diminution de 50% des indications de ténotomie en cas d'utilisation de ce produit, qui reste néanmoins un procédé extrêmement coûteux.

**Dépistage de la luxation de hanche par échographie ?** Une étude sur l'échographie systématique de hanche chez le nouveau-né est présentée par H. Gomes. Il s'agit d'un dépistage très coûteux dont l'utilité n'est pas prouvée à l'heure actuelle.

**Pseudarthrose congénitale de la clavicule.** Une belle série est présentée par C. Cadilhac. L'indication opératoire n'est pas systématique, dépendant essentiellement du préjudice esthétique futur. Elle montre la nécessité d'une technique opératoire rigoureuse avec greffon cortico-spongieux systématique pour obtenir la consolidation.

**Traitement fonctionnel du pied bot.** Le traitement du pied bot varus équin par kinésithérapie fonctionnelle en ville nécessite un important encadrement du kinésithérapeute par l'équipe médicale, avec des résultats finaux qui sont essentiellement dépendants de la gravité initiale du pied bot (B. Bohin).

**Traitement chirurgical du pied plat.** L'intervention d'Evans dans le traitement du pied plat valgus (allongement du calcaneum) est une technique qui a l'avantage de respecter l'articulation sous-astragalienne, mais qui, dans la série présente, ne donne pas les résultats escomptés (50% d'échecs). Il en ressort néanmoins les contre-indications à cette interven-

tion : enfants jeunes, enfants présentant une hyperlaxité cutanéoligamentaire et une dislocation de l'articulation médio-tarsienne (N. Levassor, Saint Vincent de Paul).

**Polydactylies. Syndactylies.** Jehanno présente une série analysant les mauvais résultats du traitement chirurgical des polydactylies pré-axiales du pied. Il insiste sur la libération systématique des parties molles internes associant ou non une ostéotomie de la tête du premier métatarsien. S. Guéro présente un nouveau type de lambeau pour le traitement des syndactylies membranées chez l'enfant. Cette technique est intéressante, et son indication princeps se situe pour les syndactylies membranées pures, ne dépassant pas l'articulation interphalangienne proximale. Elle évite les greffes de peau.

**Scoliose.** L'évaluation en 3 dimensions du traitement de la scoliose par corset CTM a été faite par méthode IRM. Cette évaluation porte sur la rotation axiale, sans analyser la correction frontale ou sagittale (Sales de Gauzy). Delorme présente une étude 3D dans les scolioses opérées par instrumentation postérieure. La dérotation existe et semble meilleure avec des matériels utilisant des vis pédiculaires. Il existe par ailleurs en postopératoire des pertes de correction probablement par effet virebrequin. A. Soulié présente une série de redressements arthrodes vertébraux par plaque dans les scolioses idiopathiques thoraciques et thoraco-lombaires. Très peu de complications dues à la chirurgie rachidienne en elle-même. 50% des complications sont dues au prélevement du greffon et ne sont pas directement imputables à la technique. Présentation par J.M. Gennari d'un nouveau matériel rachidien antérieur. Résultats préliminaires intéressants.

**Spondylolisthésis.** Controverse sur le traitement du spondylolisthésis chez l'enfant et l'adolescent. Présentation par B. Herbaux de sa technique qui utilise une arthrodes exclusive postérieure instrumentée visant à rétablir au maximum l'équilibre sagittal, garant des bons résultats.

**Ostéochondrite primitive de hanche.** J. Griffet infirme les résultats de Glueck concernant les anomalies de l'hémostasie dans l'ostéochondrite primitive de hanche. Pas d'anomalie observée dans cette série. Les résultats de Glueck sont probablement dus à des variations des valeurs normales chez l'enfant en fonction de l'âge. Présentation d'un facteur pronostic de gravité dans l'étude de la coxa magna précoce dans le cadre de l'ostéochondrite primitive de hanche



(P. Dequae). L'indice de Heyman serait un facteur de pronostic dont la dégradation nécessiterait une intervention chirurgicale pour obtenir une meilleure couverture. Cette analyse est faite en IRM.

#### PMSI et ISA

Jacquemier présente une mise en garde concernant les points ISA, et l'importance du PMSI au sein de chaque hôpital. On observe malgré tout de fortes discordances au sein d'un même hôpital selon les années. Il incite les gens à effectuer leur codage eux-mêmes et à surveiller de près le PMSI.

**Dysplasie ostéo-fibreuse.** C. Bronfen présente 3 cas de dysplasie ostéofibreuse du nouveau-né. Un rappel de cette maladie décrite par Campanacci est effectué, avec une mention particulière sur la rareté de cette affection en période néonatale. Le traitement a été conservateur dans les 3 observations présentées et a permis d'obtenir la guérison.

**Plaies nerveuses.** J.M. Frajman présente une série de plaies nerveuses périphériques chez l'enfant et l'adolescent. Il insiste sur l'influence du délai de prise en charge en urgence et en chirurgie secondaire sur la qualité des résultats. Un délai inférieur à 8 mois semble donner les

meilleurs résultats en cas de chirurgie secondaire, et le pronostic est de toute façon meilleur chez les enfants dans ce type de lésions.

**Brûlures.** A. Le Touzé présente un tissu biologique de remplacement chez les grands brûlés, permettant de préparer le sous-sol avant la greffe. Problèmes de coût importants.

**Main bote radiale.** J.M. Clavert présente une petite série du traitement de la main bote radiale par distraction à l'aide d'un mini Ilizarov. La technique semble séduisante, mais un peu lourde compte tenu de l'appareillage important. Elle présente comme avantage de ne pas raccourcir l'avant-bras et de ne pas compromettre la vitalité de la première rangée du carpe ni de la tête cubitale.

**Devenir à long terme des allongements de membres.** J. Langlais présente le devenir à long terme des enfants opérés d'allongement des membres inférieurs. Le nombre de complications est relativement faible, mais l'aspect esthétique et fonctionnel au recul maximum est parfois discutable sur les allongements supérieurs à 200 mm. Il existe très peu de complications dans les allongements sur des séquelles de traumatisme, alors que les enfants ayant une inégalité d'origine congénitale ou neurologique

sont les plus pourvoyeurs de complications. Il discute la place de l'amputation selon le pronostic de l'inégalité (180-200 mm). A obtenu le prix de la meilleure communication orthopédique.

**Ostéochondrite de la rotule.** F. Fassier démontre la théorie de l'ostéochondrite disséquante de la rotule: théorie vasculaire, peu probable, car les ostéochondrites surviennent dans la partie la plus vascularisée de la rotule. La théorie mécanique semble plus admissible, en décrivant des défauts articulaires de l'articulation fémoro-patellaire. On retrouve en effet dans les séries dans 2/3 des cas une petite marche d'escalier trochléenne.

**Ostéome ostéoïde.** Une importante série d'ostéomes ostéoïdes réséqués par forage percutané est présentée par R. Kohler. La technique est très intéressante par les localisations difficiles d'accès. Elle présente comme inconvénient la nécessité d'un matériel standardisé et très complet.

**Hématome médullaire.** L'équipe de Trousseau présente un hématome intra-médullaire osseux dans le cadre d'un déficit congénital en inhibiteur de l'alpha 2 plasmine. Ce déficit est exceptionnel (3 cas mondiaux). Il s'agit essentiellement d'une discussion sur les diagnostics différentiels.

## Une sélection des Conférences d'Enseignement de la SOFCOT

# ORTHO-PÉDIATRIE 4

### Traumatologie

Membre supérieur, membre inférieur, divers

Sous la direction de J. DUPARC

- Les fractures récentes de l'extrémité supérieure de l'humérus de l'enfant. **G. KOHLER, L. WILLEMEN**
- Fractures supra-condyliennes de l'humérus de l'enfant. **H. BRACQ**
- Fracture des deux os de l'avant-bras chez l'enfant. **A. TANGUY**
- Traumatismes du bassin et de la hanche chez l'enfant. **Ph. TOUZET**.
- Les fractures du fémur de l'enfant (fractures du col exceptées). **J. BÉRARD**
- Les traumatismes du genou chez l'enfant. **J. LECHEVALLIER**
- La traumatologie de la cheville de l'enfant. **O. BADELON**
- Traumatismes des cartilages de croissance diaphysaires. **J. LEFORT**
- Techniques et indications des désépiphysiodèses chez l'enfant. **J.P. DAMSIN**
- L'enfant polytraumatisé. Profil lésionnel. Stratégies. Prévention. **P. CHRESTIAN**
- L'enclouage centro-médullaire élastique stable chez l'enfant. **L. TÉOT**

Prix public TTC: 260 F



Volume broché, 21 x 27  
184 p., nombreuses fig.

En vente chez votre librairie spécialisée ou par correspondance à L'Expansion Scientifique Publications - 31, boulevard de Latour-Maubourg, 75343 PARIS Cedex 07

7. Hoje S., Bowen R. - Preliminary Results of Orthotic Treatment of Pectus Deformities in Children and Adolescents. *J. Pediatr. Orthop.*, 1992, 12: 796-800.
8. Harding M., Hans B.S., Horke M.D., Bowen R., Guille J.T., Glutting J. - Management of Dislocated Hips with Pavlik Harness Treatment and Ultrasound Monitoring. *J. Pediatr. Orthop.*, 1997, 17: 189-198.
9. Karger C., Guille J.T., Bowen R. - Lengthening of Congenital Lower Limb Deficiencies. *Clin. Orthop. Rel. Res.*, 1993, 291: 236-245.
10. Lopez-Sosa F., Guille J.T., Bowen R. - Rotation of the Spine in Congenital Scoliosis. *J. Pediatr. Orthop.*, 1995, 15: 528-534.
11. Miller F., Dias R.C., Dabney K.W., Lipton G.E., Triano M. - Soft-tissue Release for Spastic Hip Subluxation in Cerebral Palsy. *J. Pediatr. Orthop.*, 1997, 17: 571-584.
12. Miller A., Temple T., Miller F. - Impact of Orthoses on the rate of Scoliosis Progression in Children with Cerebral Palsy. *J. Pediatr. Orthop.*, 1996, 16: 332-335.
13. Selva G., Miller F., Dabney K.W. - Anterior Hip Dislocation in Children with Cerebral Palsy. *J. Pediatr. Orthop.*, 1988, 18: 54-61.
14. Tenuta J., Shelton Y.A., Miller F. - Long-term follow-up of triple arthrodesis in patients with cerebral palsy. *J. Pediatr. Orthop.*, 1993, 13: 713-716.

## Un CDROM bien engagé

par Jacques CATON  
Ancien président du CDROM

Les 2 et 3 octobre 1998, le CDROM (Société pour la Correction des Déformations et Redressement des Os des Membres) organisait à Grenoble son premier cours théorique et pratique sur les allongements de membres.

Le CDROM issu de la fusion de l'ancienne ASAMIF (Association pour l'Application de la Méthode d'Ilizarov) du GENAC (Groupe d'Etude pour le Clou d'Allongement, les utilisateurs de l'Orthofix, du mono-tube et du FESSA) s'est fixé deux buts lors de son congrès constitutif à Nancy en 1996, représenter, à l'étranger, les orthopédistes français s'intéressant à la reconstruction osseuse des membres (allongement, traitement des pertes de substance, correction des déformations) et organiser en France des manifestations de deux types: cours de base théorique sur les techniques et cours supérieur de perfectionnement.

Le premier cours de base théorique et pratique sur les allongements des membres a réuni à Grenoble plus de 50 participants, orthopédistes en formation s'initiant aux techniques d'allongement ou orthopédistes confirmés pour qui cette journée fut une occasion de remise à jour.

## Un point d'histoire

Le Professeur BIANCHI MAIOCCI de Milan, introducteur et grand promoteur de la méthode d'Ilizarov dans le monde, participa également à cette réunion. C'est en janvier 1981 que Carlo MAORI, journaliste et navigateur du PAPIRUS, ami de BIANCHI MAIOCCI, se fait soigner à KURGAN pour une pseudarthrose fistuleuse de jambe. Guéri de sa fistule et consolidé sur le plan osseux, il rentre en Italie et fait part de sa découverte du Centre de KURGAN. En juin 1981, G.A. ILIZAROV est invité à BELLAGIO au Congrès de l'AD par nos collègues italiens et c'est en novembre 1981 qu'une mission composée de A. BIANCHI MAIOCCI, de Mauricio CATAGNI, de A.VILLA, de BENEDETTI et de Carlo MAORI, part pour KURGAN et ramène technique et matériel en Europe de l'Ouest.

Ce n'est qu'en 1984, que la méthode d'Ilizarov verra son plein développement en France.

## Le cours de Grenoble

Ce cours de base a été l'occasion d'initier les jeunes chirurgiens en formation sur le plan théorique aux techniques d'Ilizarov, de la callotasi, à l'utilisation du monotube et du clou d'allongement Albizia, le matin sur le plan théorique et l'après-midi par petits groupes sur le plan pratique, sur os sec et sur mannequins.

Il est intéressant de noter que, du plus jeune au plus ancien, en passant par les enseignants, ces travaux pratiques permirent des échanges fructueux, la journée du samedi étant consacrée aux complications et à des discussions de dossiers. Celles-ci furent nombreuses et les discussions particulièrement intéressantes, le CDROM retrouvant ici l'esprit du GEOP avec des débats très ouverts et très libres transformant cette séance en un « madstaff » selon la qualification d'Alain DIMEGLIO.

## Projets

Un nouveau cours de base sur les techniques d'allongement aura lieu dans deux ans, toujours à Grenoble.

Par ailleurs, le CDROM a renouvelé son Bureau pour deux ans:  
- Président: J.C. POULIQUEN;  
- Vice-Président: Ph. MERLOZ;  
- Secrétaire Général: B. DE BILLY,  
- Trésorier: D. MOULIES,  
- Ancien président: J. CATON.

Un cours supérieur francophone et de niveau européen sera également organisé par le CDROM sous la direction de J.C. POULIQUEN.

## Le mal de Pott existe (encore) je l'ai rencontré (à Madagascar)

CHIRURGIE ORTHOPÉDIQUE ET INFANTILE  
CENTRE HOSPITALIER SUD-REUNION

par A. Aliamur

Qui ne connaît le Mal de Pott ?

Il faut dire que le nom-même de son « inventeur », Sir Percival Pott, prête aux fantasmagories, à l'imagination, aux voyages. Il évoque les destinations lointaines et en réalité la tuberculose vertébrale demeure une pathologie courante dans certains pays comme Madagascar.

Malgré une installation déjà ancienne à l'île de La Réunion, je n'avais rencontré que fort peu de cas de tuberculose ostéoarticulaire, peut-être un ou deux maux de Pott vers le début des années 80, mais il s'agissait de malades vus à un stade précoce, à risque et traités médicalement. Le Mal de Pott était donc situé au panthéon de mes souvenirs et de mes connaissances.

Depuis Mars 1992, grâce aux fonds recueillis par l'association « Journées d'Orthopédie », nous avons élargi notre action à l'aide humanitaire, en particulier vers Madagascar. C'est à l'occasion de ces missions chirurgicales que nous avons « rencontré » « le mal de Pott » avec Jean-Michel Rogez et Christian Morin.

## MATÉRIEL D'ÉTUDE

Vingt-neuf cas ont pu être examinés. Les déformations rencontrées étaient le plus souvent des cyphoses courtes (fig. 1) de la charnière dorso-lombaire, dont l'angulation était comprise 17 fois entre 60 et 90° et 6 fois supérieur à 90°, chez des enfants le plus souvent très jeunes, 7 fois avant 5 ans et 16 fois entre 5 et 10 ans.

Un seul des 29 cas était compliqué de troubles neurologiques (localisation dorsale).

Les conditions sont difficiles à Madagascar. Les structures de soins sont inexistantes, les transports difficiles, et il n'existe pas de couverture sociale. C'est ainsi que 29 cas simplement ont été opérés sur 29 cas rencontrés.

Le protocole court d'une durée totale de 6 mois, validé pour l'atteinte tuberculeuse pulmonaire, n'est pas encore validé pour les atteintes ostéo-articulaires. Les traitements indiqués ont bien été suivis.

Notre démarche thérapeutique à été la suivante :

### Première période

Compte tenu de l'âge jeune des sujets, nous avons pensé à la possibilité d'une correction

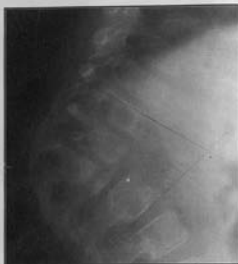

Fig. 1. - Aspect de Mal de Pott avec une cyphose angulaire.

ostéogénique de l'hypercyphose par arthrodesse postérieure. D'autre part, cette intervention nous était apparue beaucoup plus simple et moins risquée que l'abord antérieur, compte tenu des conditions locales. C'est ainsi que la technique utilisée a été celle de l'arthrodesse postérieure dépassant de deux vertèbres au-dessus et au-dessous la zone centrale de destruction osseuse, cette arthrodesse étant complétée par un apport de greffons osseux prélevés aux dépens de la partie postérieure de la crête iliaque. L'intervention est simple, l'avivement doit être prudent, compte tenu de la fragilité osseuse à cet âge et la résection des épineuses contribue à améliorer l'aspect cosmétique. Une immobilisation postopératoire est nécessaire à la fois pour favoriser la fusion de l'arthrodesse toujours difficile chez le petit enfant et pour favoriser également la correction par le maintien de l'appareillage. En fait nous nous sommes rendu compte qu'il était pratiquement impossible d'envisager cette immobilisation postopératoire dans des conditions satisfaisantes et tout à fait impossible d'envisager un appareillage par corset complémentaire. Nos observations ont montré qu'il se produisait parmi les premiers cas opérés une augmentation progressive de la cyphose, que l'on a pu attribuer à l'importance de l'angulation initiale dont l'incidence mécanique était mal contrôlée par l'arthrodesse postérieure. D'autres (OUAHES) avaient également constaté l'augmentation progressive de la cyphose chez l'enfant même sous plâtre. Ceci a été également notre analyse qui nous a fait envisager la nécessité de l'abord antérieur.

### Deuxième période

Grâce au support d'un établissement mieux équipé (Centre Hospitalier Soavinandriana) nous avons entrepris le traitement de la cyphose pottique par voie antérieure. L'intervention rejoint celle décrite par Hodgson. La technique est relativement univoque compte tenu de la localisation préférentielle de la cyphose au niveau de la région dorso-lombaire. L'abord se fait le plus souvent par voie gauche sur la 9<sup>e</sup> côte, dont la résection servira de greffe ultérieure pour le maintien de la cyphose. L'abord nécessite une thoraco-phréno-lombotomie. La principale difficulté de l'abord consiste en la libération de l'aorte, qui suit exactement le sinus de la cyphose ; elle est le plus souvent adhérente au fond du sinus dans une zone à l'accès parfois difficile compte tenu de l'importance de l'angulation. La vascularisation segmentaire est « capotée » dans un bloc fibreux au fond du sinus du fait de la destruction des corps vertébraux. C'est le temps le plus délicat et le plus dangereux de l'intervention. La voie gauche est préférée de façon à éviter les mêmes difficultés avec la veine cave beaucoup plus fragile. Une fois le sinus libéré, l'incision du ligament vertébral antérieur, puis du périoste permet d'aborder les corps vertébraux où l'on finit d'évacuer les fongosités qui sont le plus souvent réduites compte tenu que la plupart des cas sont séquellaires. Après avivement vertébral, les greffons sont disposés en palissade, en prenant soin d'encasturer celui qui est antérieur de façon bien verticale pour qu'il soit stable en haut et en bas dans le corps vertébral dont il faut absolument respecter la partie périphérique solide sur laquelle pourra venir s'appuyer le greffon. Les autres greffons sont ensuite disposés d'avant en arrière jusqu'au fond du sinus. Ce temps peut être hémorragique, des fils repères doivent être placés dans le périoste de façon à pouvoir refermer rapidement la zone opératoire sur des tampons hémostatiques. Pour que le greffon antérieur puisse bien prendre sa place, on réduit par pression directe une partie de la cyphose. Les suites opératoires nécessitent un drainage thoracique. Aucune immobilisation postopératoire n'a été jugée nécessaire.

### Troisième période

En fait l'observation des premiers cas opérés par voie antérieure, nous a montré qu'il pouvait quand même y avoir malgré un effet mécaniquement satisfaisant, une certaine augmentation non de l'angulation mais de la gibbosité par persistance d'une croissance dans les arcs postérieurs dans la mesure où il s'agissait quand même d'enfants très jeunes. C'est pourquoi même dans les cas opérés par voie antérieure, nous avons été amenés

parfois dans le même temps, le plus souvent dans un temps complémentaire, à réaliser un temps d'arthrodesse postérieure selon la technique initialement décrite.

Au total sur les 12 cas opérés, 10 cas ont une arthrodesse antérieure et postérieure. Nous pensons que l'idéal est de réaliser dans un premier temps l'abord antérieur qui va stabiliser définitivement le problème mécanique puis de le compléter dans un second temps par un abord postérieur. Toutefois, si les conditions locales ne sont pas suffisantes et si l'angulation est limitée chez un enfant jeune, la pratique de l'arthrodesse postérieure isolée paraît quant même, intéressante, même si elle est insuffisante pour bloquer totalement la cyphose.

### DISCUSSION

L'étude de la littérature nous montre que cette démarche thérapeutique reprend en fait celle qui a déjà été suivie par ceux qui avaient beaucoup plus d'expérience de cette pathologie. CAUCHOIX, dans un article déjà ancien, insistait sur la nécessité d'évacuer l'abcès pottique par costo-transversectomie et d'effectuer une greffe in situ sans correction et sans chercher à réaliser un étai. Dans cette série nous n'avons jamais été amené à évacuer en première intention un abcès pottique du fait de l'efficacité du traitement médical préalable. L'augmentation de la cyphose chez l'enfant même plâtré nous a poussé plutôt à stabiliser par étai antérieur comme l'a défendu Hodgson.

### CONCLUSION

Notre expérience limitée du Mal de Pott dans le contexte malgache nous ont fait rencontrer 29 cas, dont 12 ont été opérés. Les particularités de cette série, sont :

- le jeune âge des patients, dont 7 ont moins de 5 ans et 16 entre 5 et 10 ans,
- l'importance de l'angulation cyphotique, dont 23 ont plus de 60°,
- l'efficacité constatée du traitement antibiotique préalable puisque il n'y a jamais eu de première intention d'évacuation chirurgicale d'abcès pottique de première intention.

La technique retenue quand elle est possible, est l'arthrodesse antérieure selon la méthode d'Hodgson complétée par une arthrodesse postérieure. Il s'agit toutefois d'une chirurgie lourde, qui nécessite une équipe relativement nombreuse, expérimentée et des conditions d'infrastructure minimale.