



Pouce à ressaut

C THEVENIN - LEMOINE

Service de Chirurgie Orthopédie et Réparatrice de l'Enfant

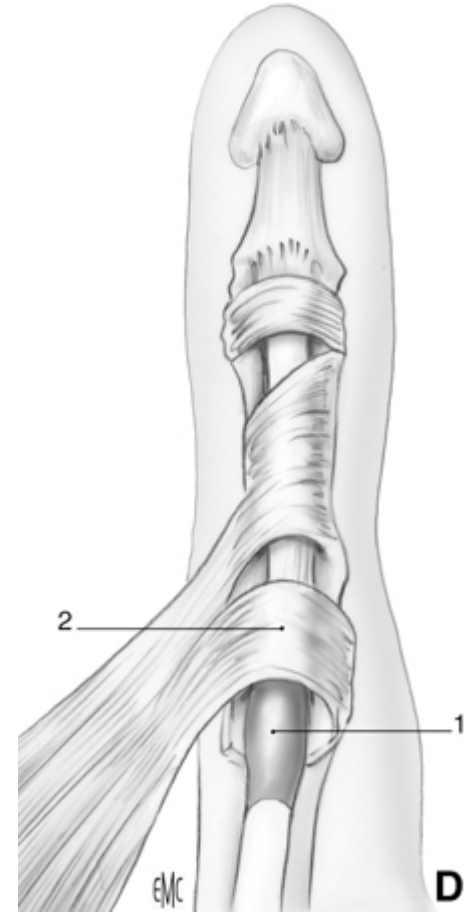
Hôpital Armand Trousseau - Paris

Pouce à ressort



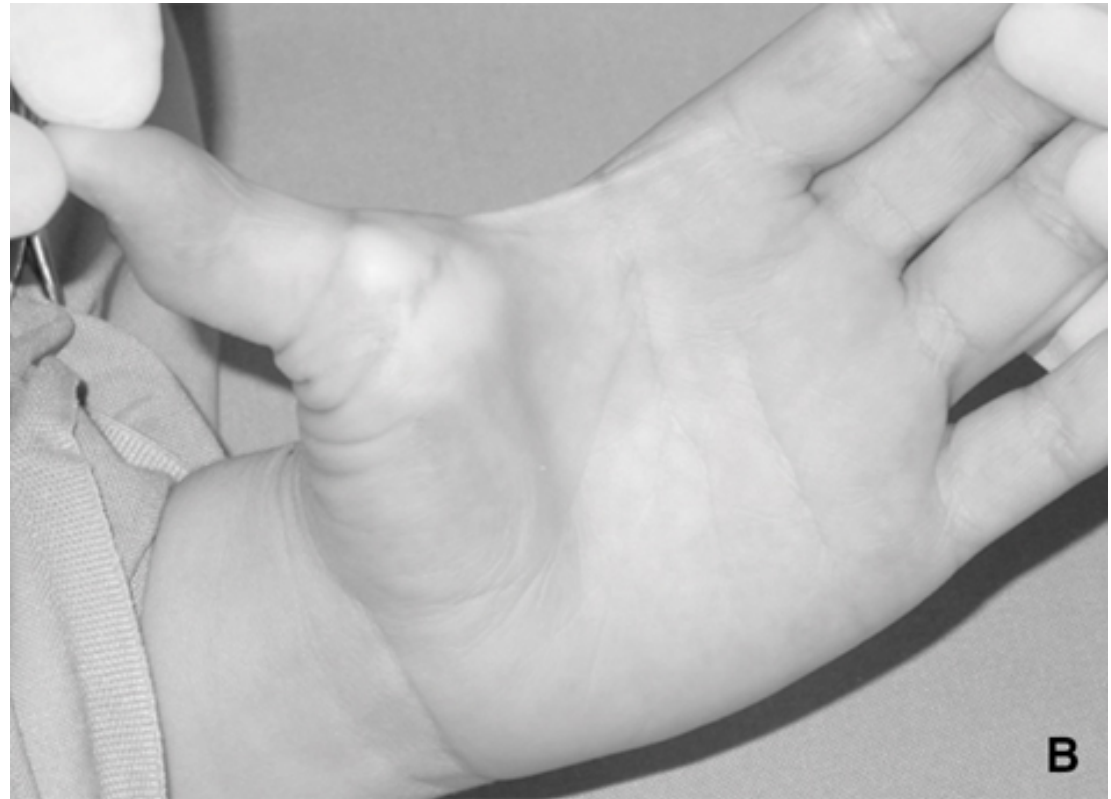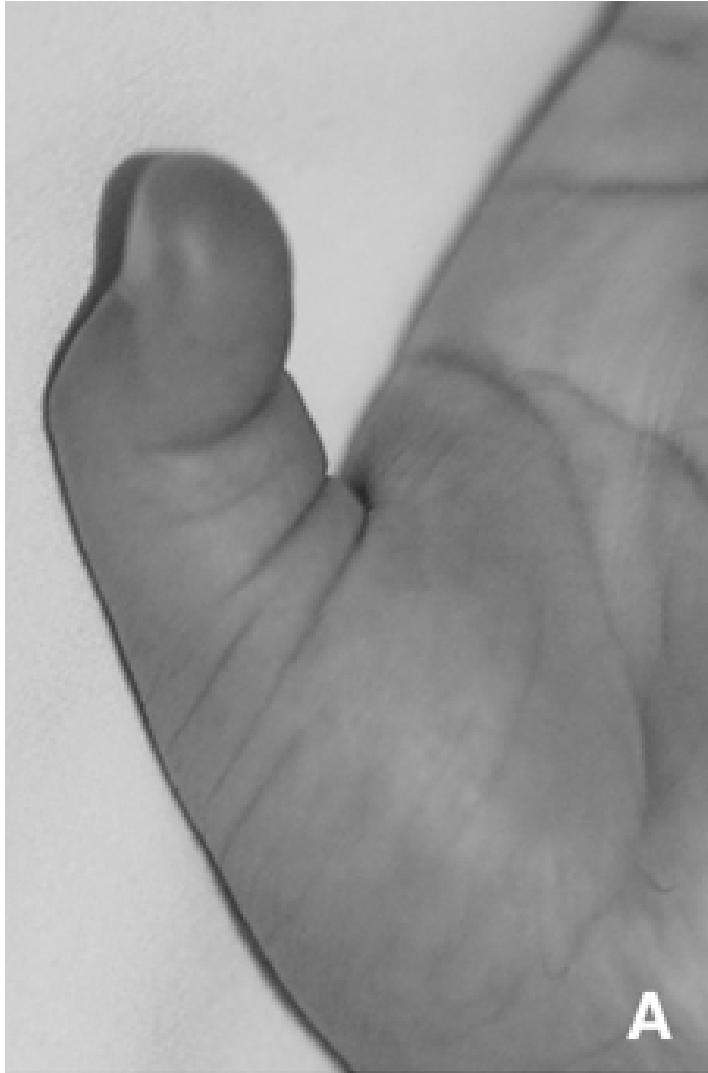Physiopath

- Pas toujours noté à la naissance
- 2% anomalies congénitales du membre sup
- Inadaptation entre tendon LFP et poulie A1
- Au début, extension active IP conservée au prix d'un ressaut



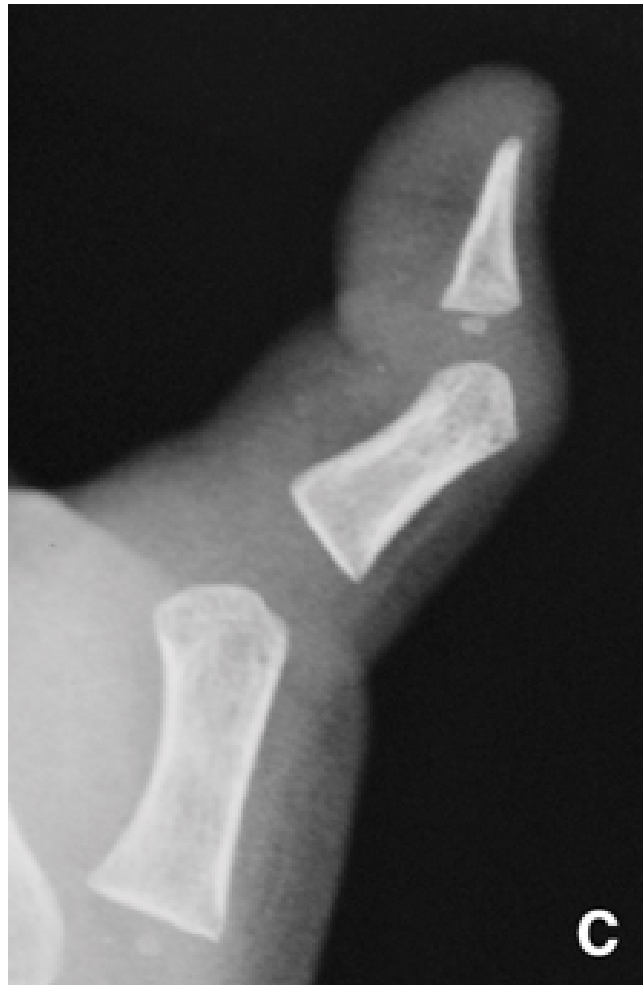Clinique

- Nodule perceptible



Radio pas nécessaire

- Faux aspect de sublux palmaire de l'IP



Traitement

- Conservateur: si non bloqué, atelle en extension 1^{ère} colonne
- Chir: Section A1
- Complic rares: perte mobilité IP, hyperextension MCP
- Récidive rare

