



Collège Hospitalier et Universitaire  
de Chirurgie Pédiatrique

DESC de Chirurgie Pédiatrique

*Session de Septembre 2008 - PARIS*

# **Classification des malformations du membre supérieur**

**C ROMANA**

Service de Chirurgie Orthopédie et Réparatrice de l'Enfant

Hôpital Armand Trousseau - Paris

# **MALFORMATIONS DE LA MAIN**

- **ENORME SPECTRE DE DEFORMATIONS**
- **CLASSIFICATION TRES  
PROBLEMATIQUE**
- **INTERNATIONAL FEDERATION OF  
SOCIETIES FOR SURGERY OF THE  
HAND**

# CLASSIFICATION

- 1- TROUBLES FORMATION
- 2- TROUBLES SEPARATION
- 3- DUPLICATION
- 4- SURDEVELOPPEMENT
- 5- SOUSDEVELOPPEMENT
- 6- BRIDES AMNIOTIQUES
- 7- ANOMALIES GENERALISEES

# 1° TROUBLES DE LA FORMATION

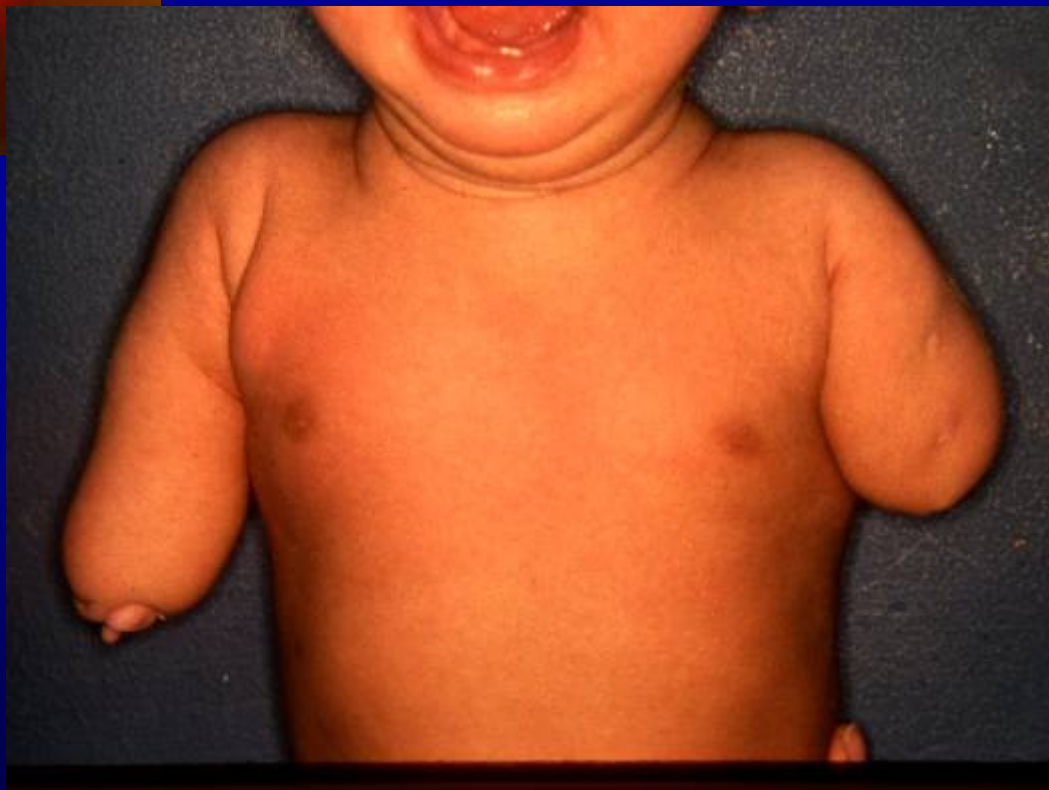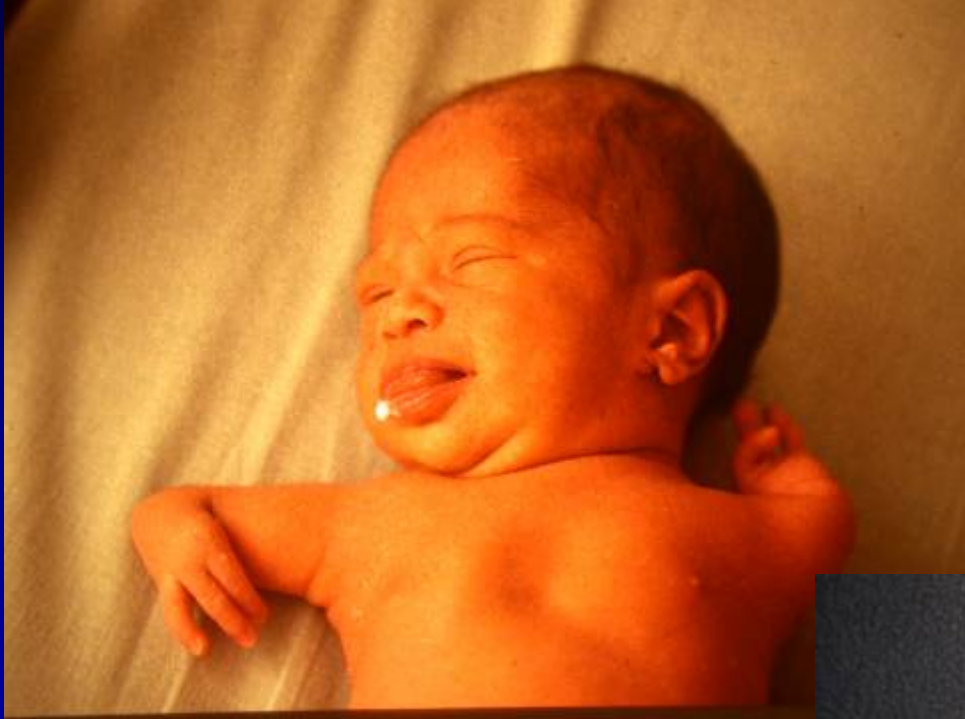✓ **ARRET TRANSVERSAL**

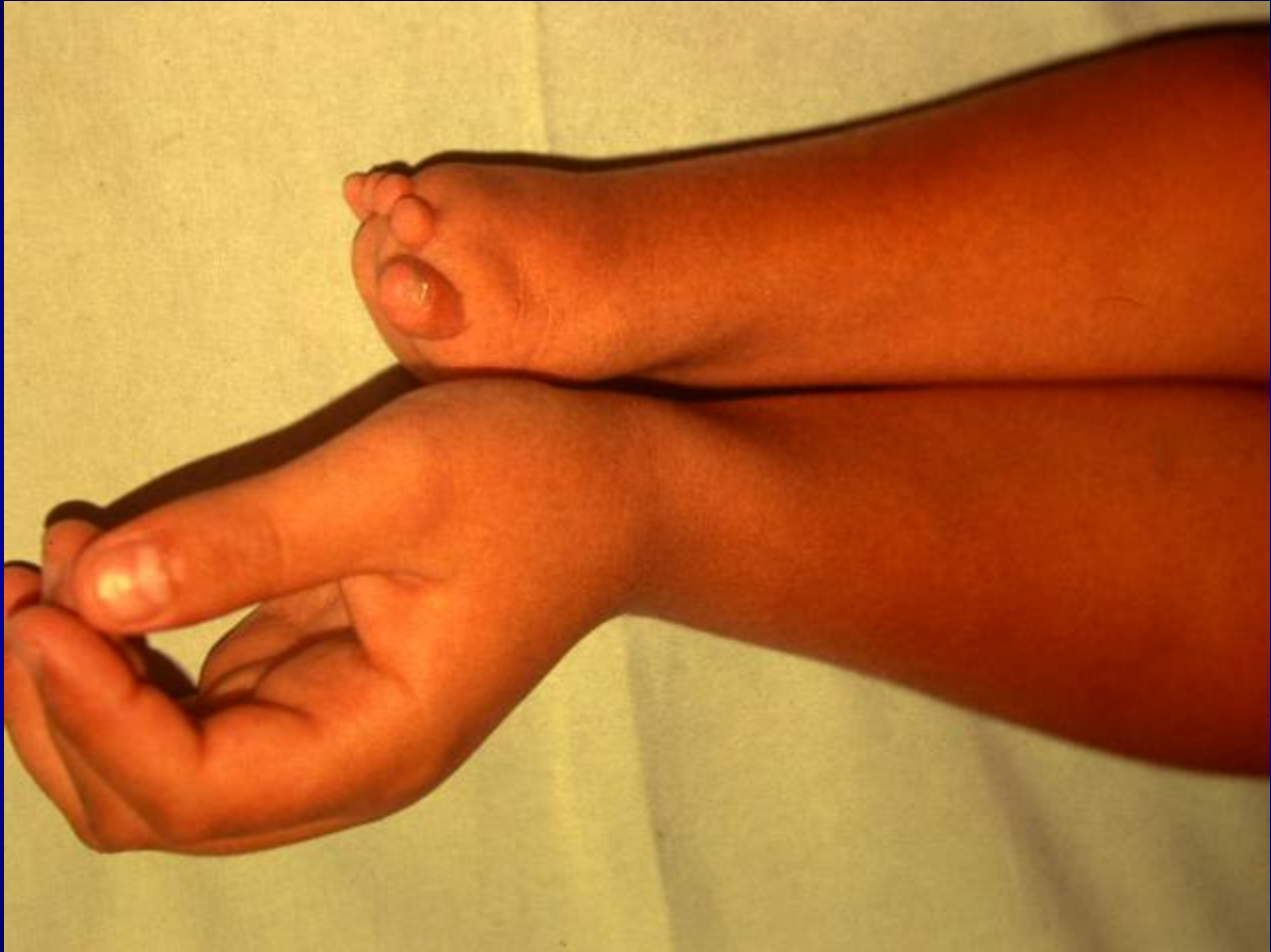**ARRET LONGITUDINAL**

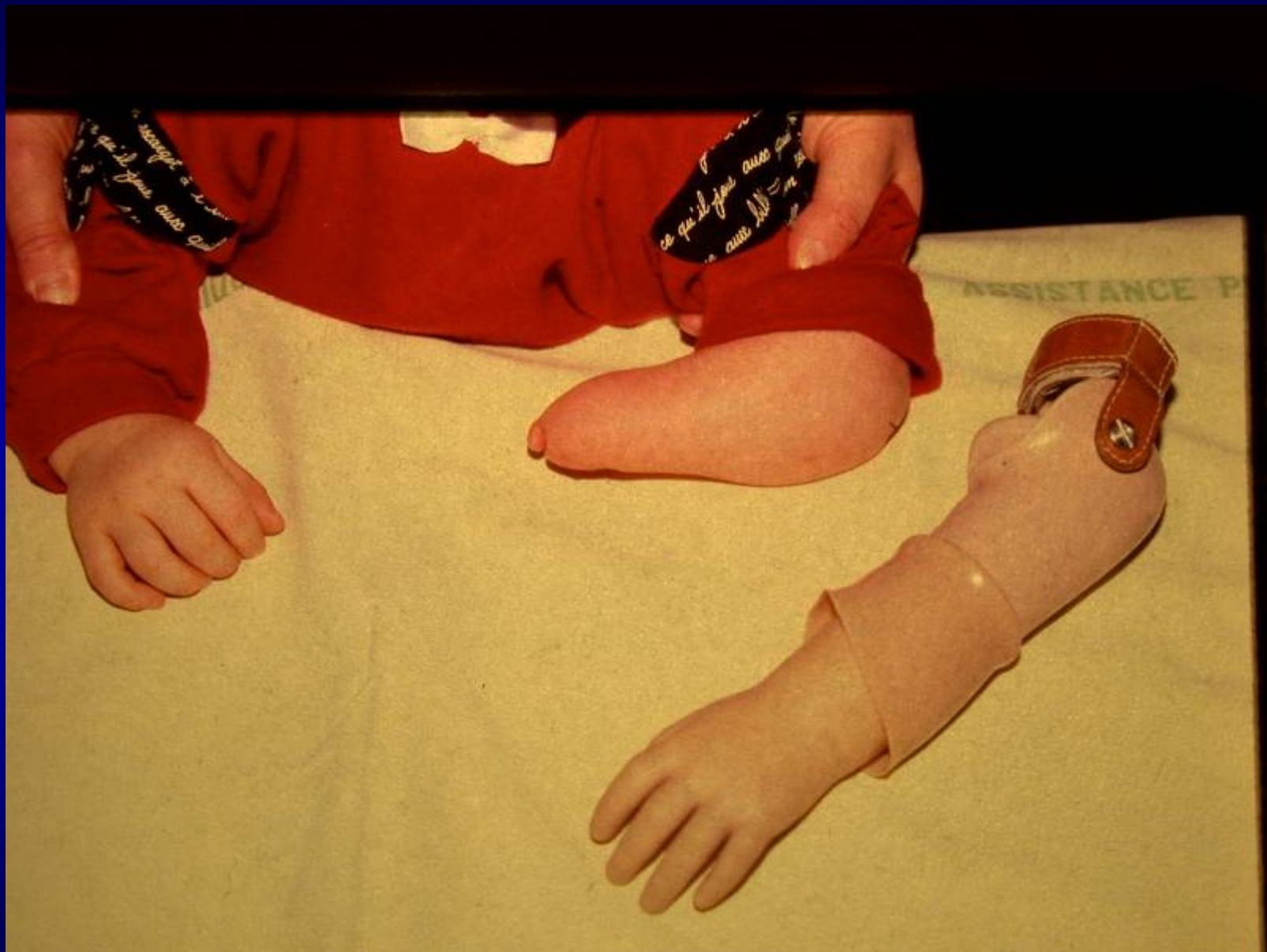**RAYON RADIAL**

**RAYON LONGITUDINAL**

**INTERSEGMENTAIRE**







# 1° TROUBLES DE LA FORMATION

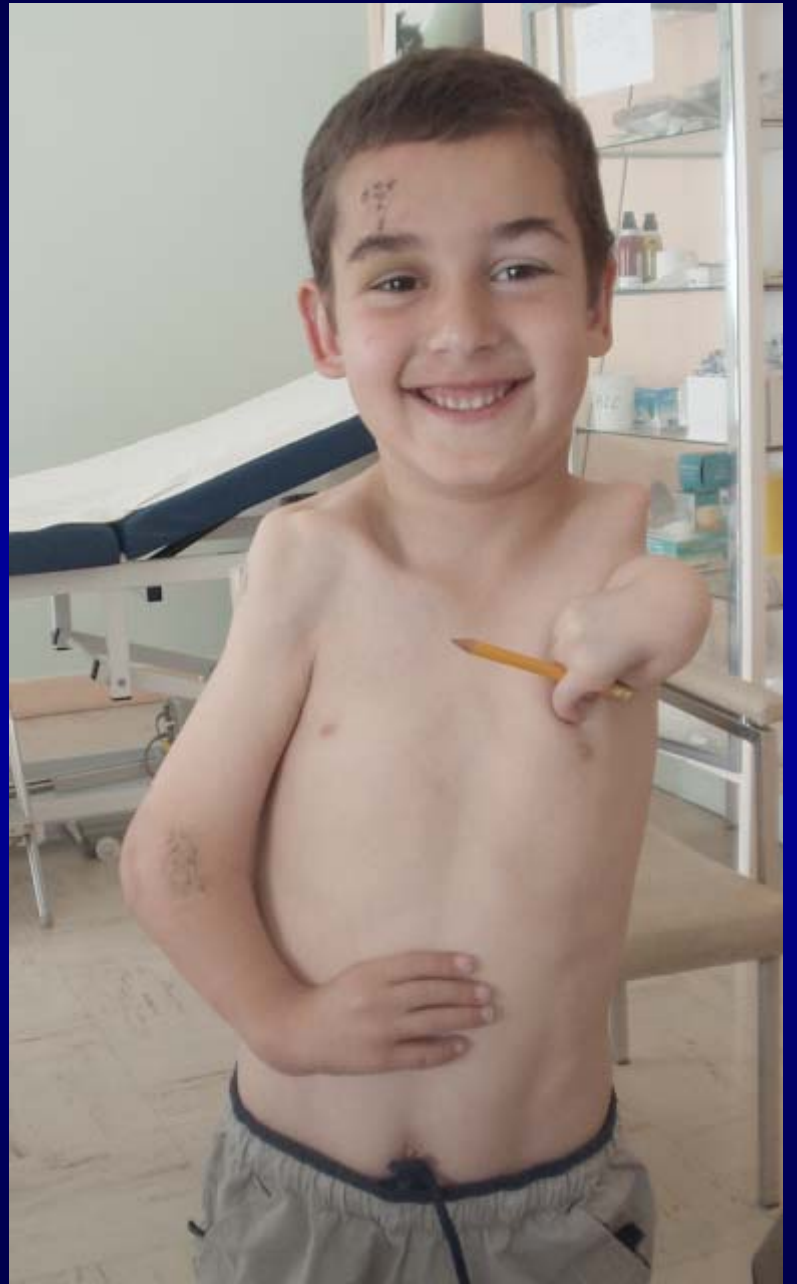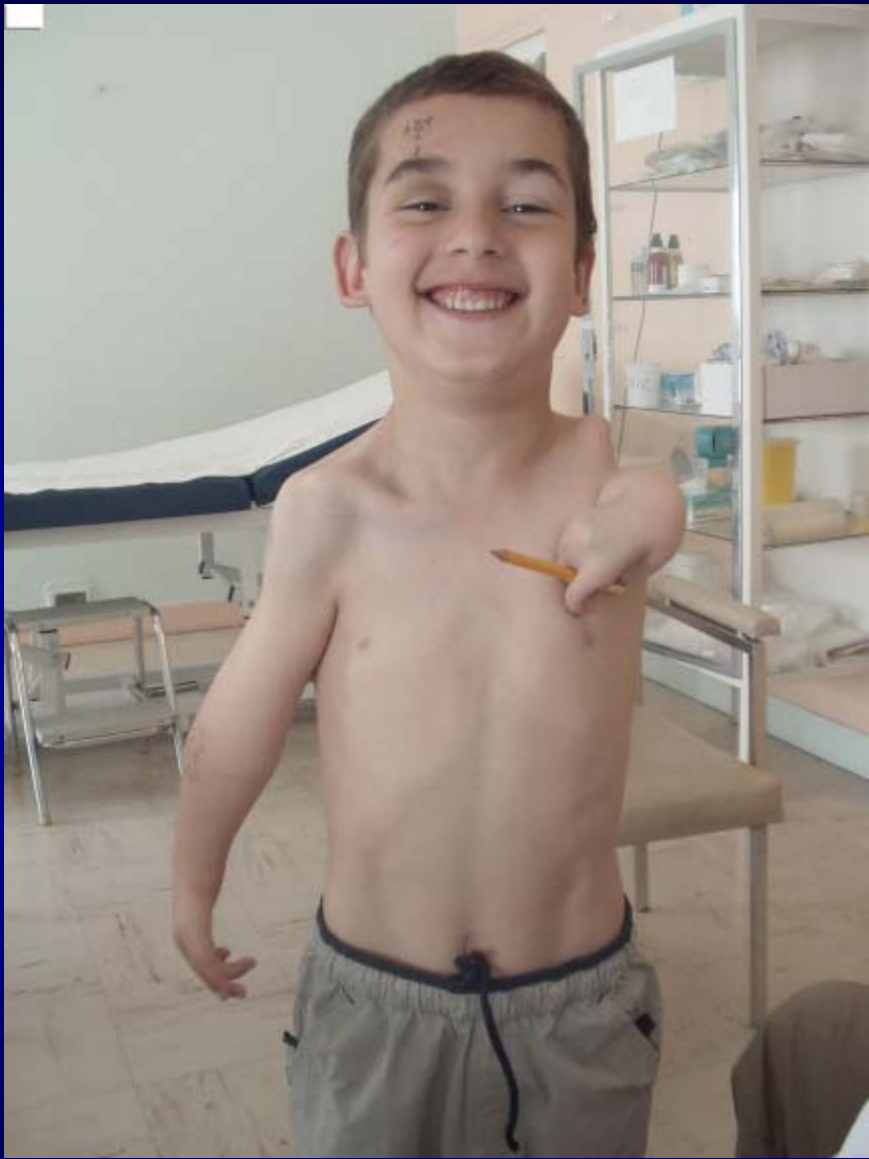
ARRET TRANSVERSAL

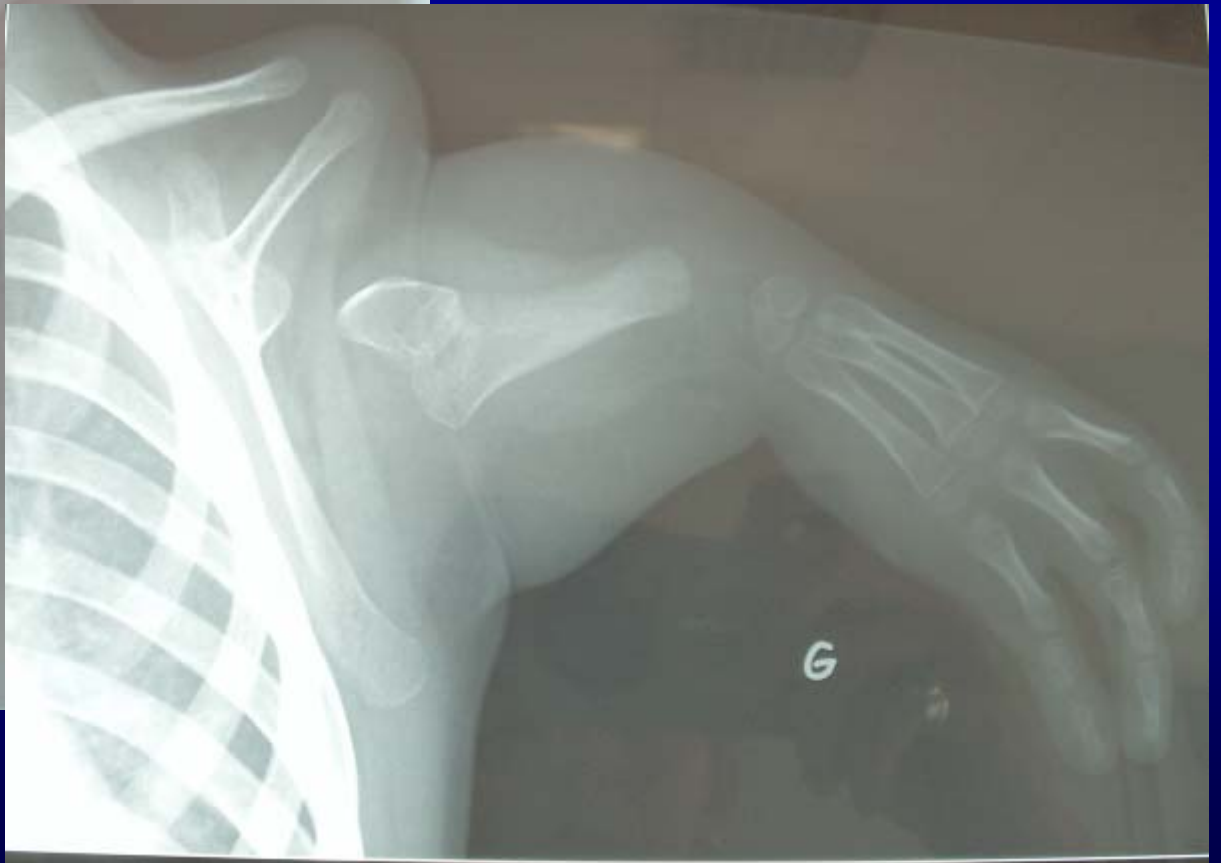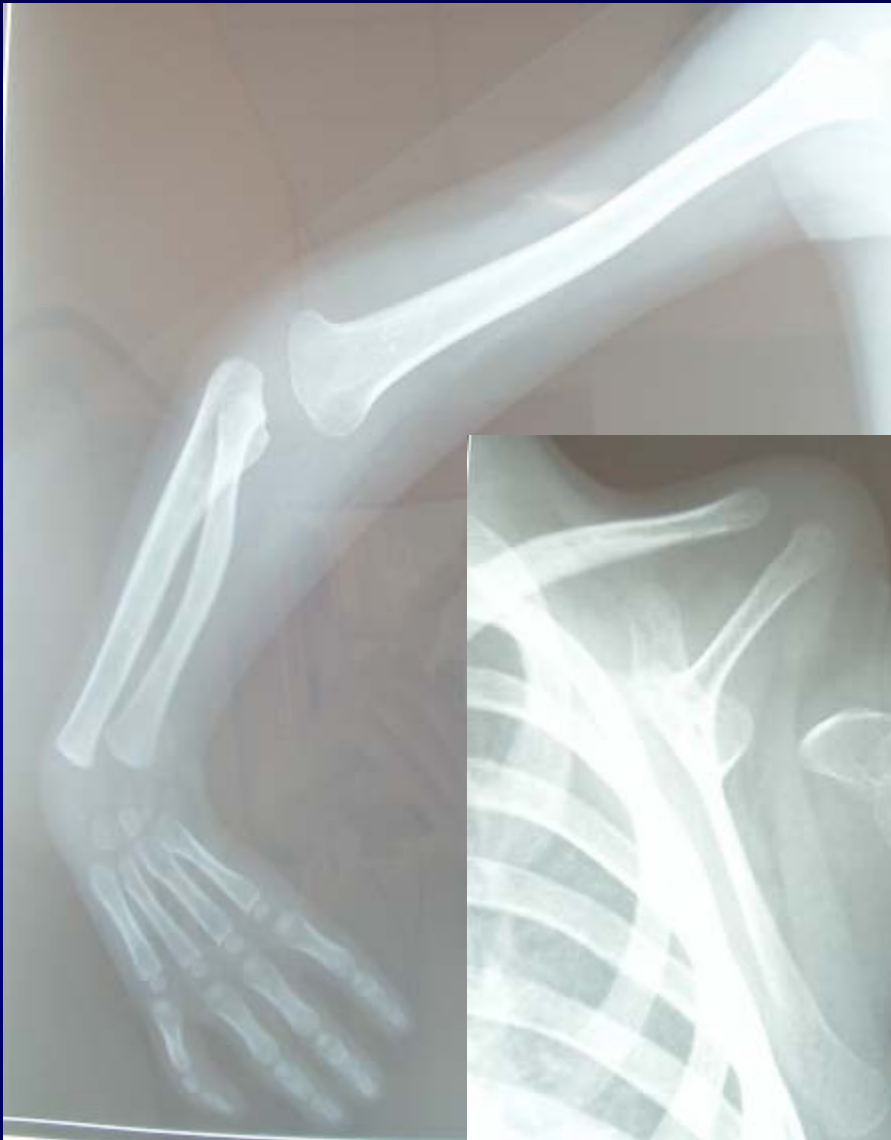✓ ARRET LONGITUDINAL

RAYON RADIAL

RAYON LONGITUDINAL

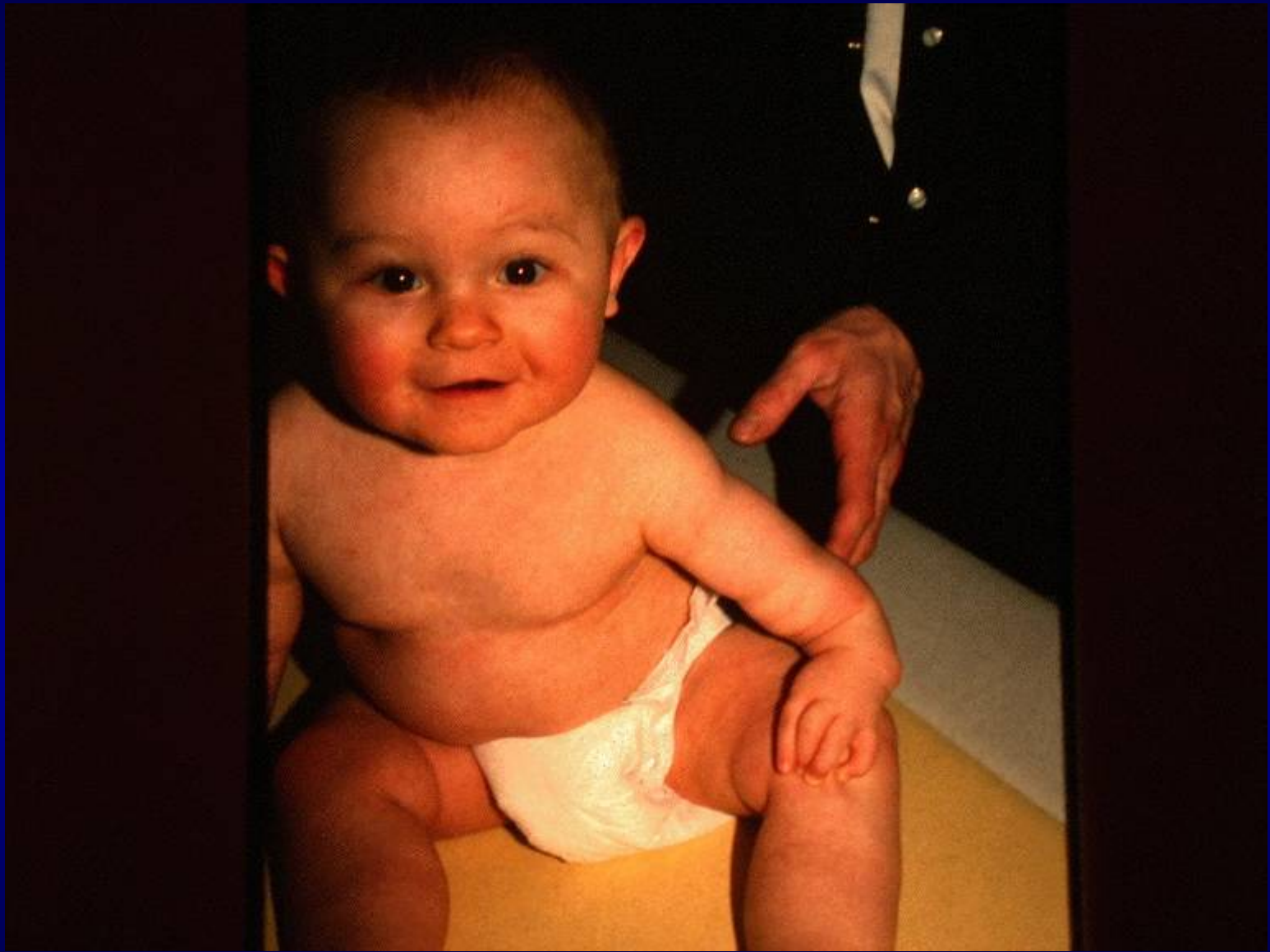
INTERSEGMENTAIRE





# MALFORMATIONS DE L'AVANT-BRAS

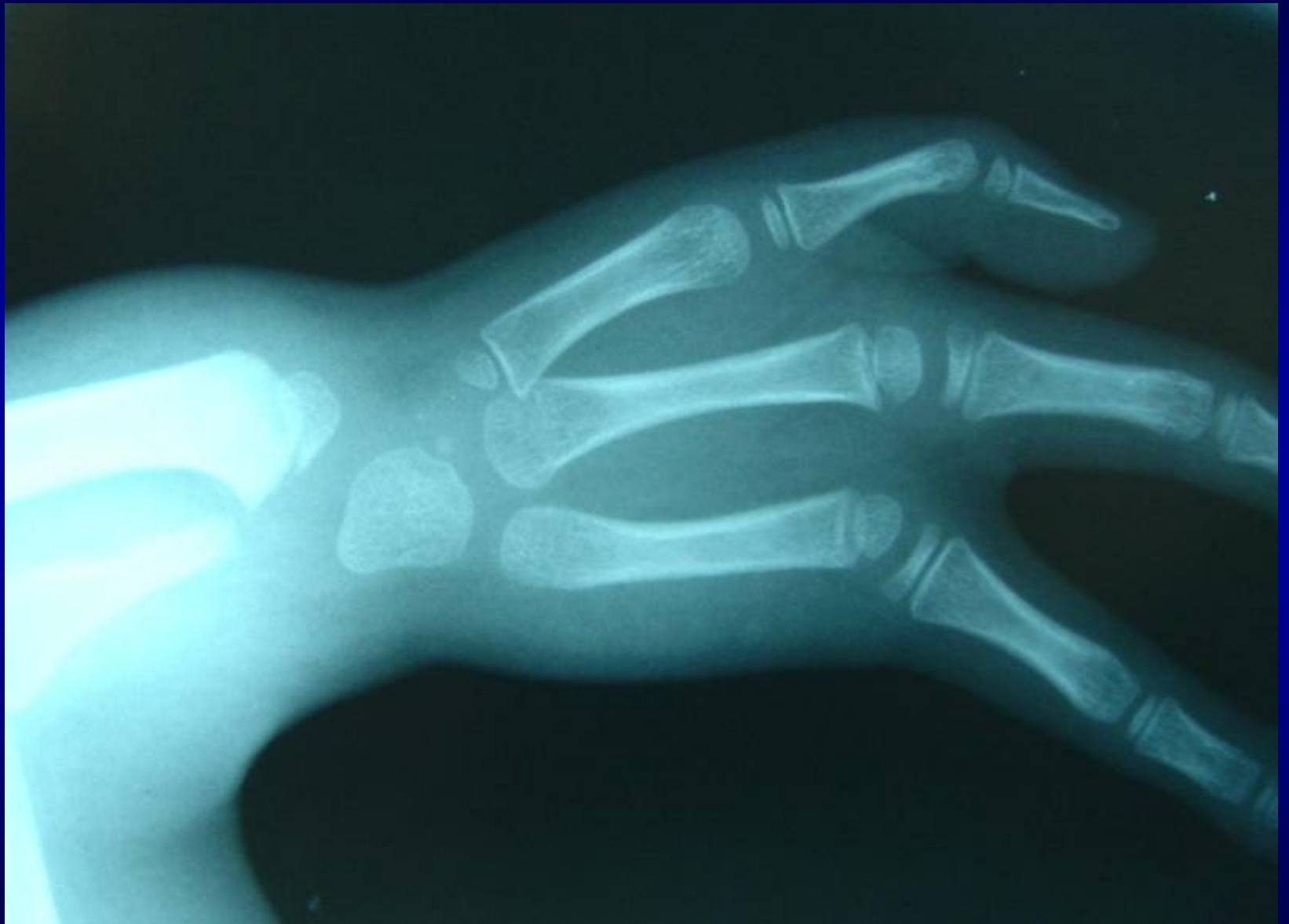- HEMIMELIE LONGITUDINALE EXTERNE (*MAIN BOTE RADIALE*)
- HEMIMELIE LONGITUDINALE INTERNE (*MAIN BOTE CUBITALE*)
- SYNOSTOSE RADIO-CUBITALE



# **MAIN BOTE CUBITALE**

- **ECTROMELIE LONGITUDINALE INTERNE**
- **ABSENCE TOTALE OU PARTIELLE CUBITUS**
- **FREQUENCE : TROIS FOIS MOINS MAIN BOTE RADIALE**





# 1° TROUBLES DE LA FORMATION

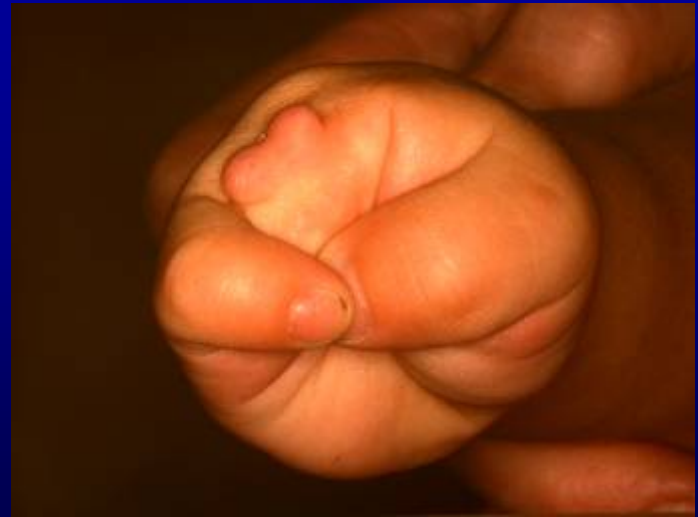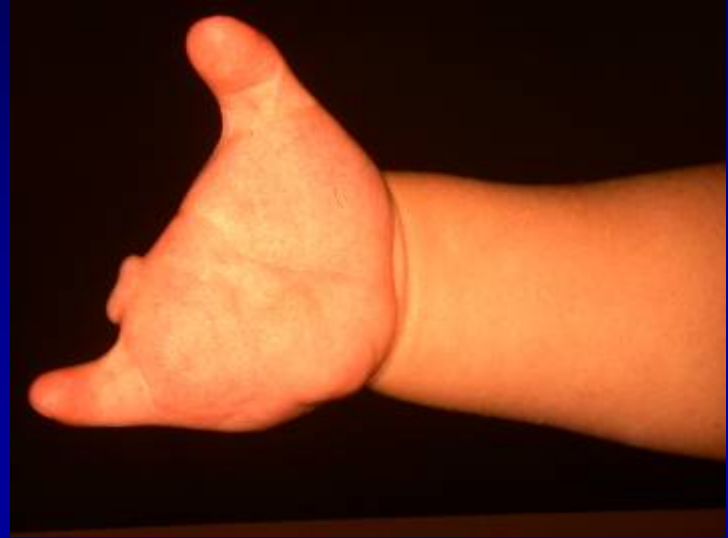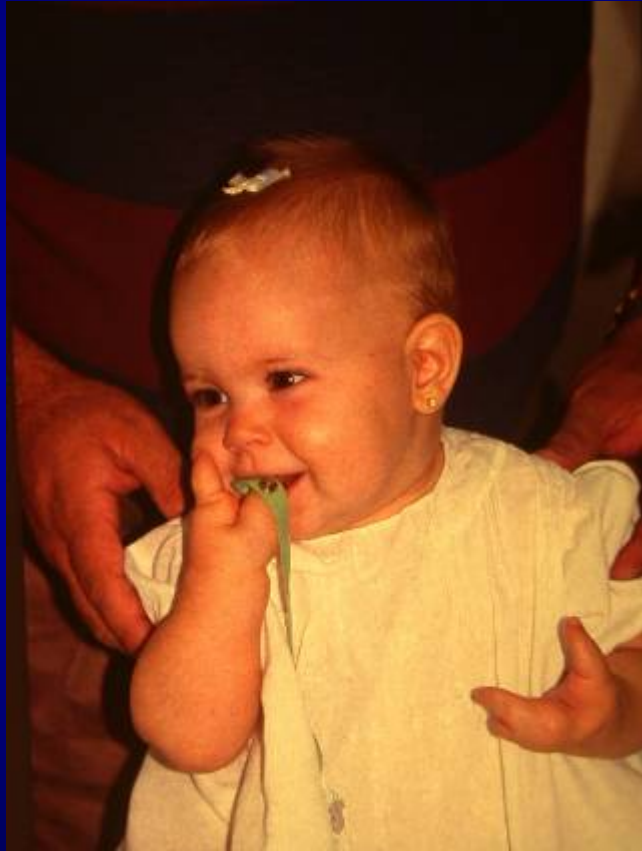**ARRET TRANSVERSAL**

**ARRET LONGITUDINAL**

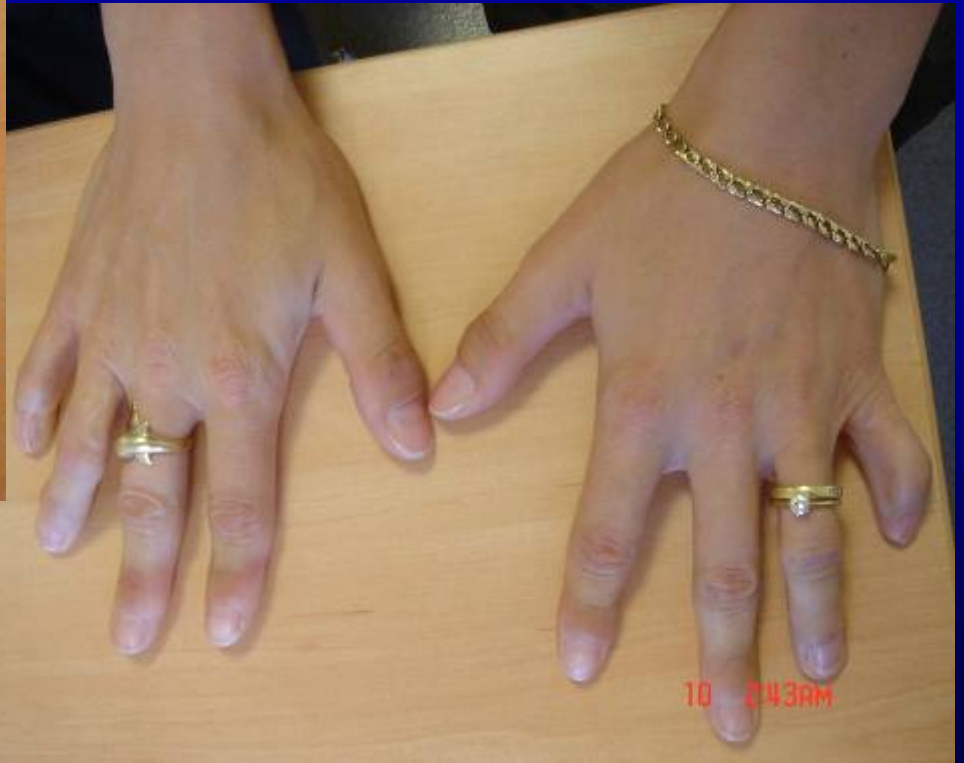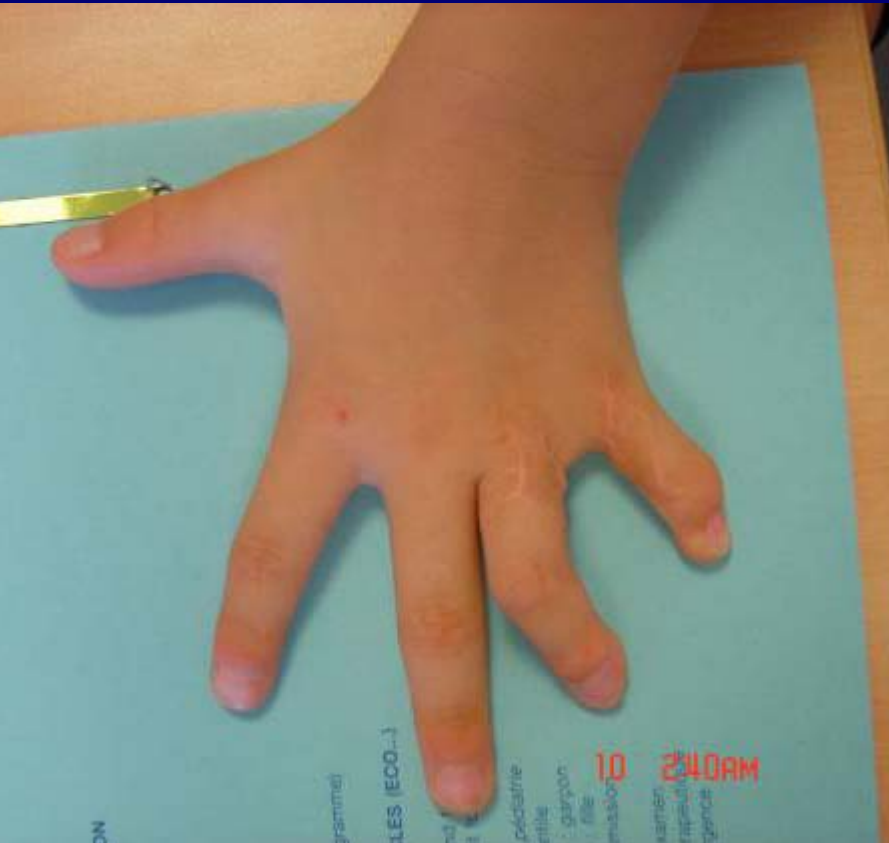
**RAYON RADIAL**

**RAYON LONGITUDINAL**

 **INTERSEGMENTAIRE**



# CARACTERE FAMILIAL SOUVENT ASSOCIE POLYDACTYLIE



# MALFORMATIONS DE LA MAIN

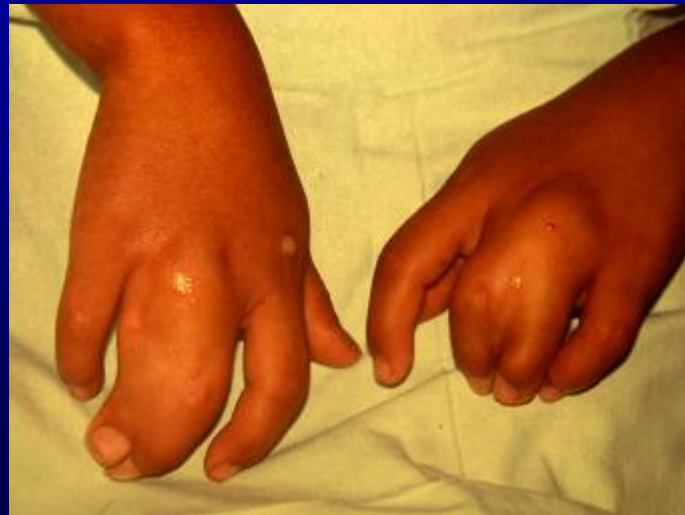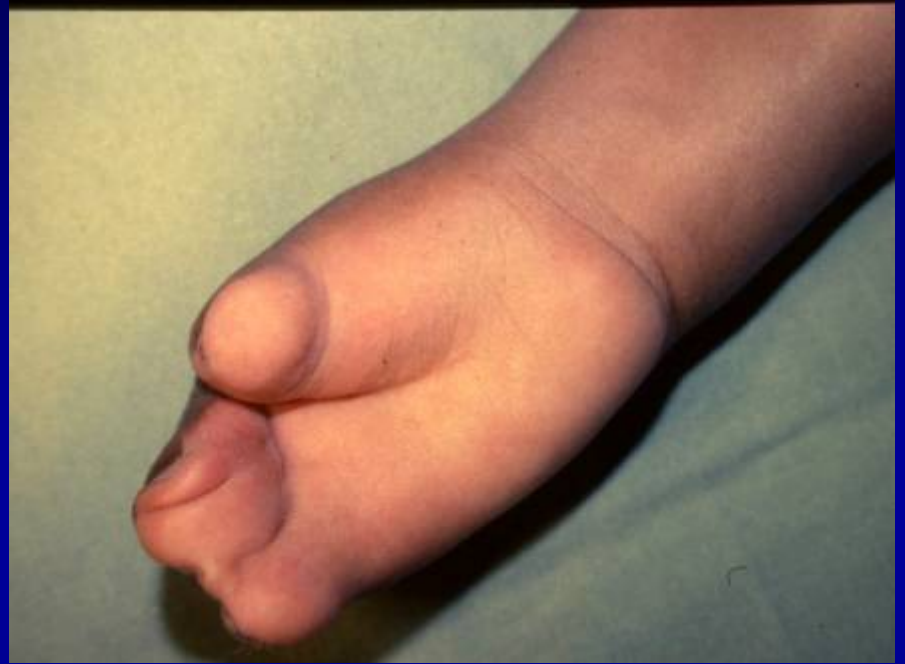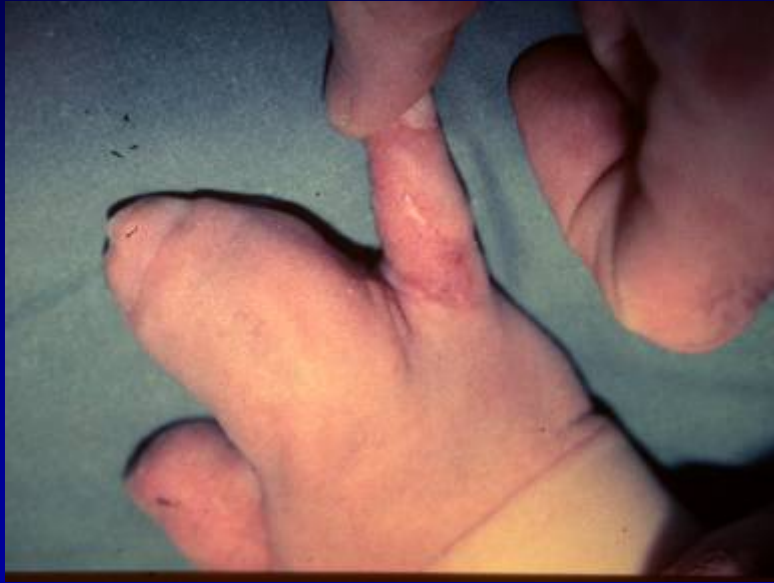2° - TROUBLES DE LA SEPARATION  
ET DE LA DIFFERENTIATION:

 SYNOSTOSES

LUXATION TETE RADIALE

- SYNDACTYLIE

-ARTHROGRYPOSE...



# MALFORMATIONS DE LA MAIN

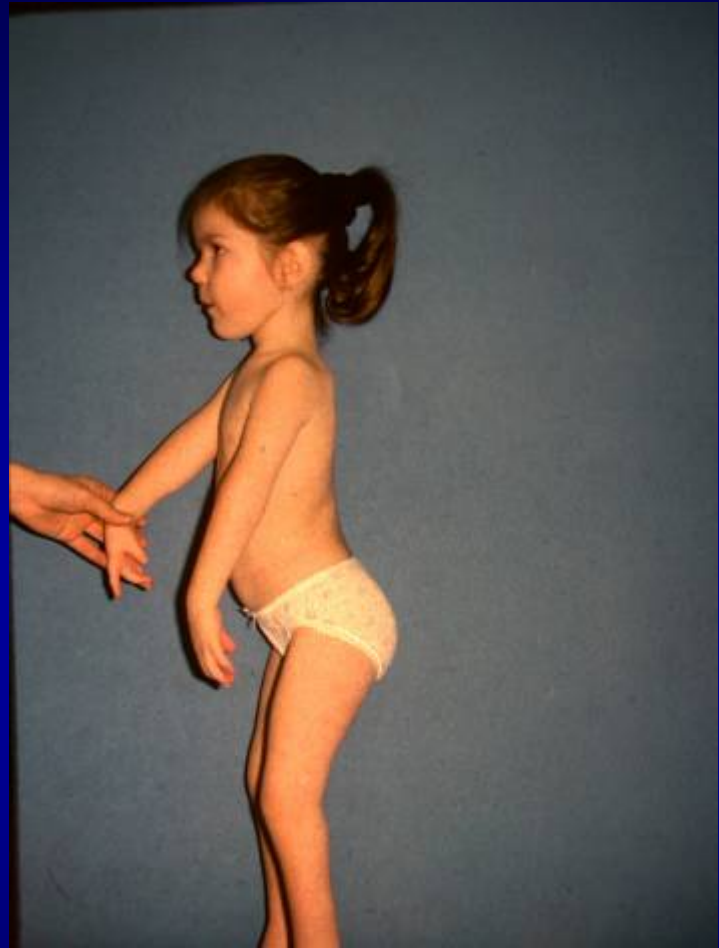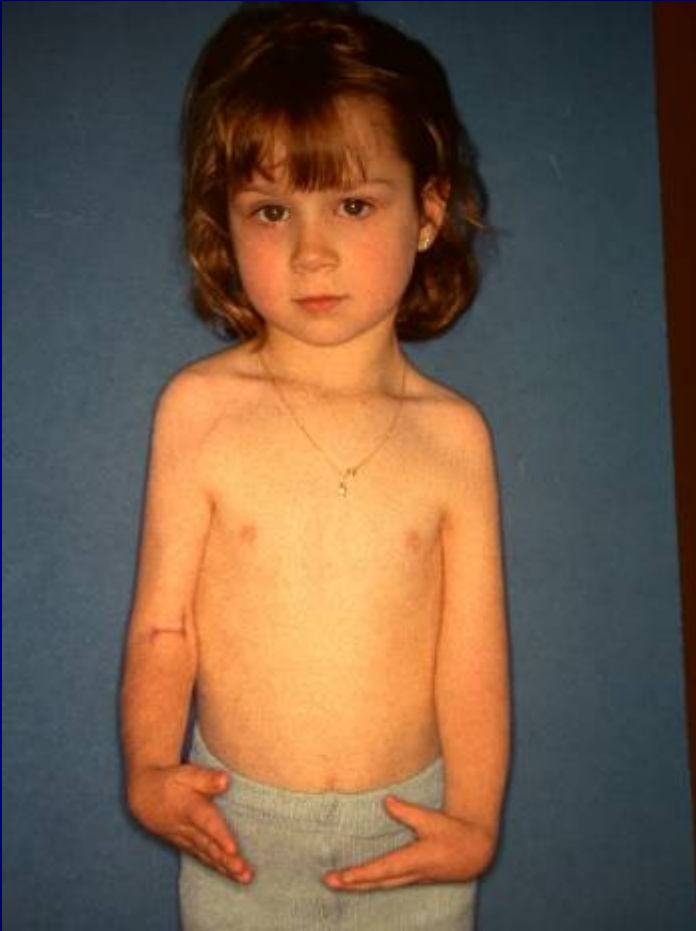2° - TROUBLES DE LA SEPARATION  
ET DE LA DIFFERENTIATION:

SYNOSTOSES

LUXATION TETE RADIALE

SYNDACTYLIE

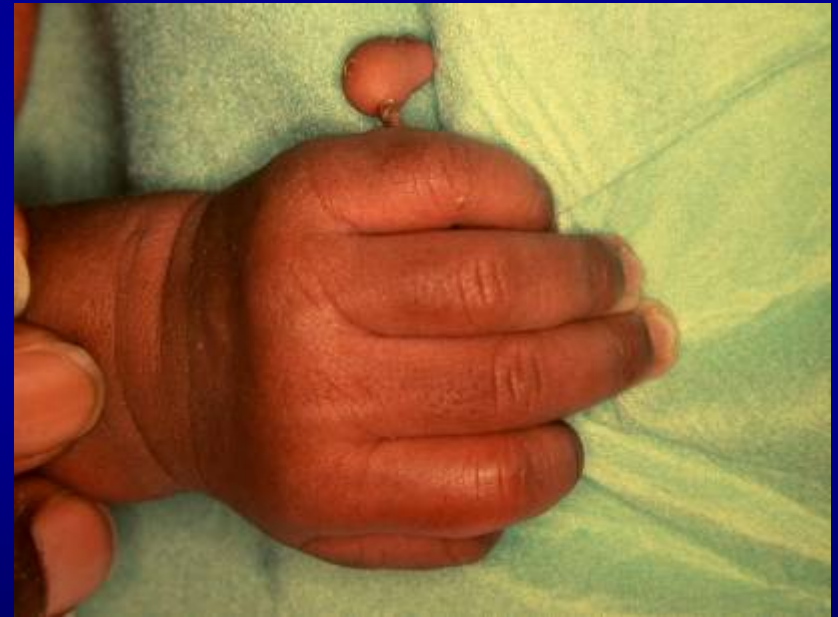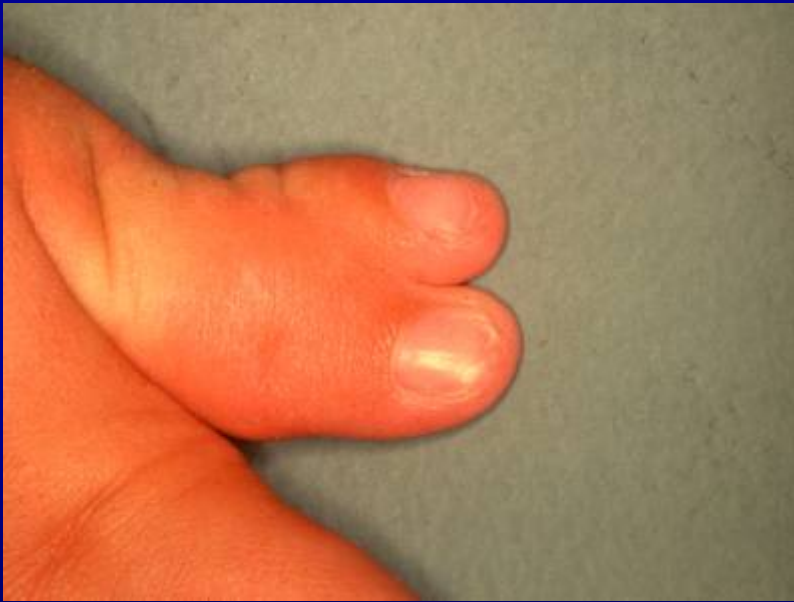 ARTHROGRYPOSE...



# DUPLICATION

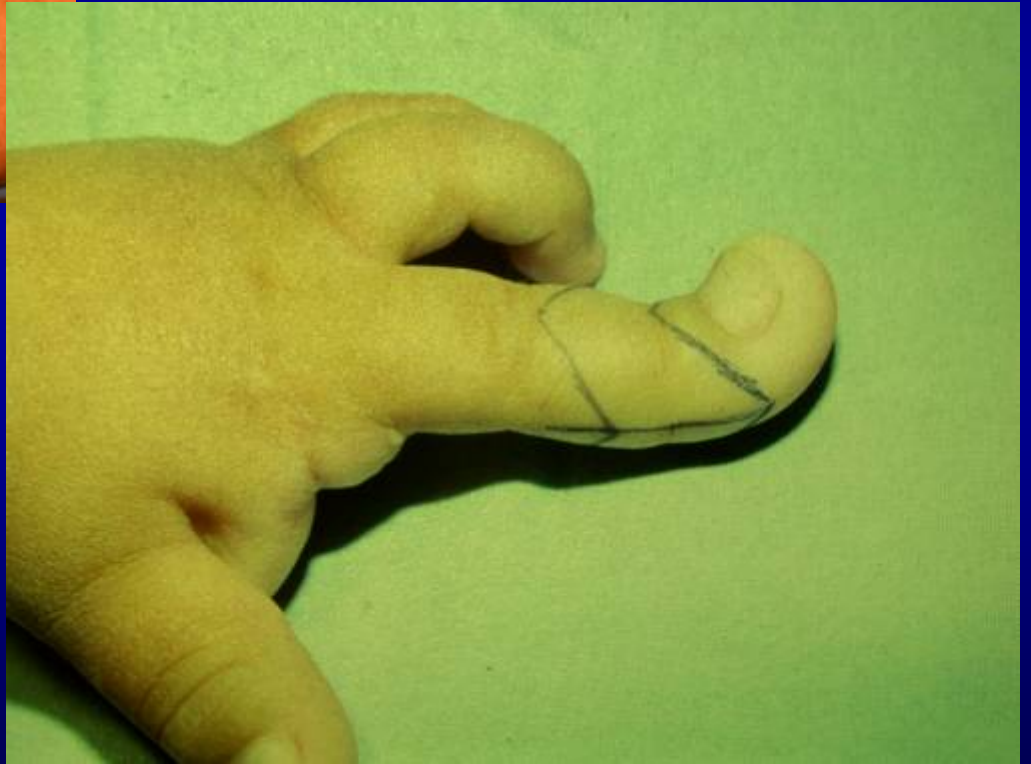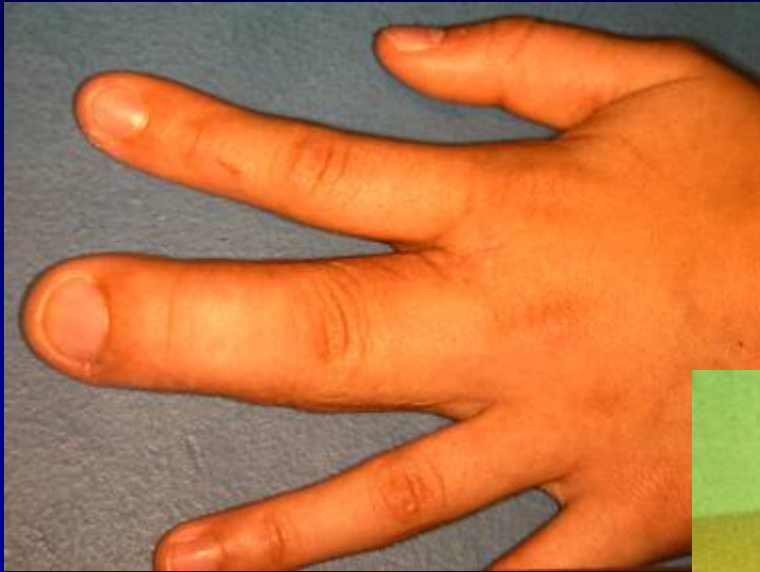PREAXIALE

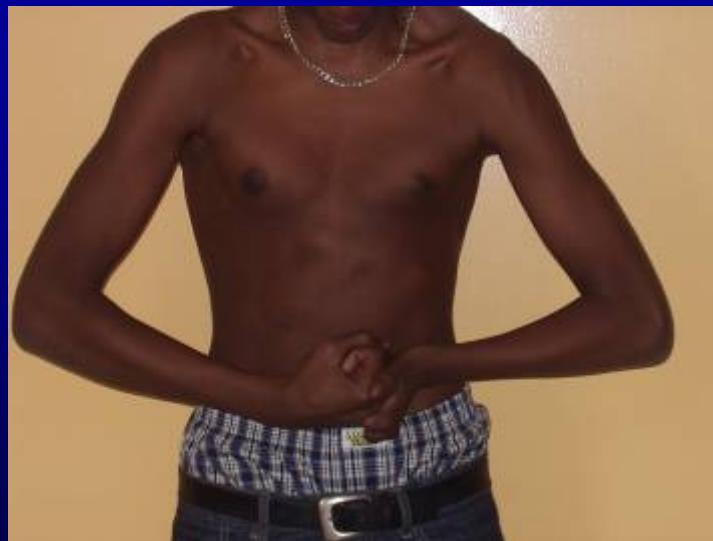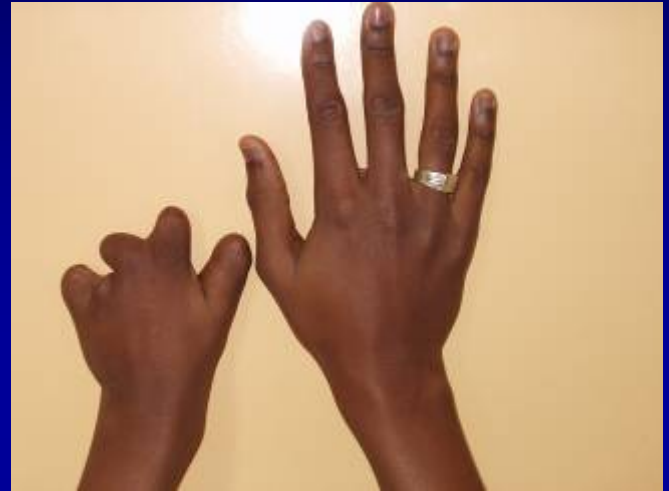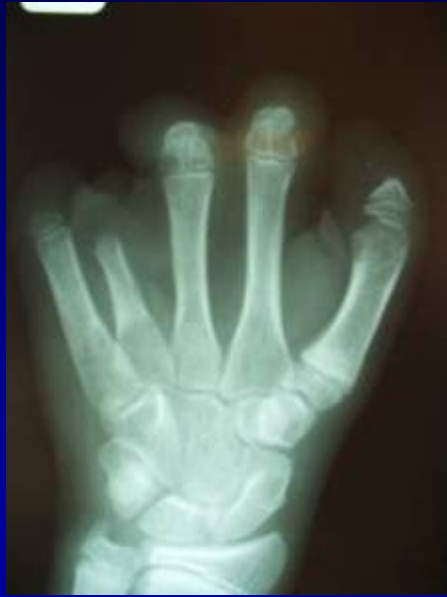POSTAXIALE



**MALFORMATIONS DU MEMBRE  
SUPERIEUR**

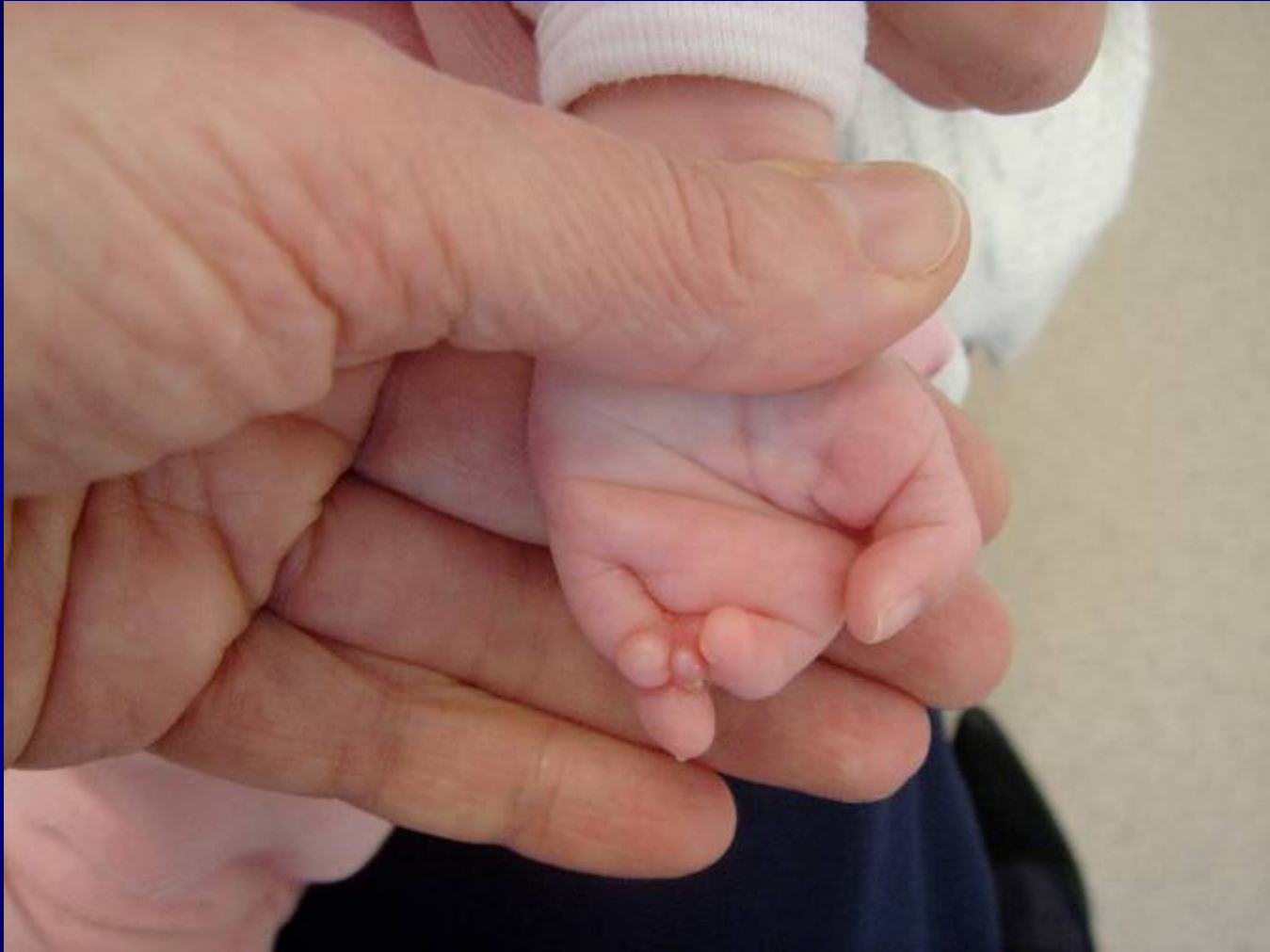**SUR ET SOUS-DEVELOPPEMENT**

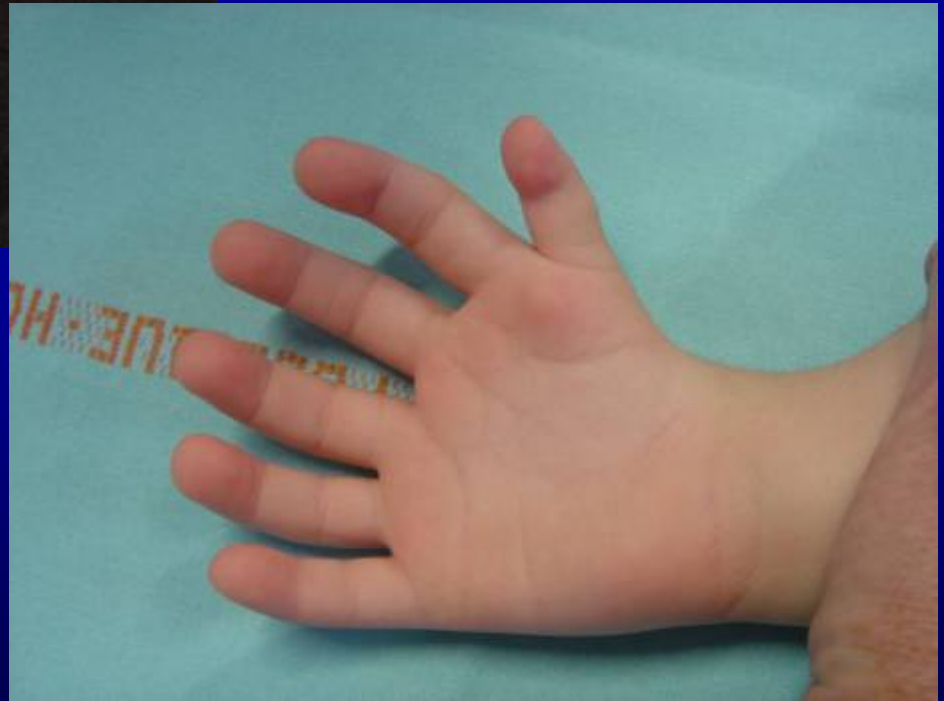
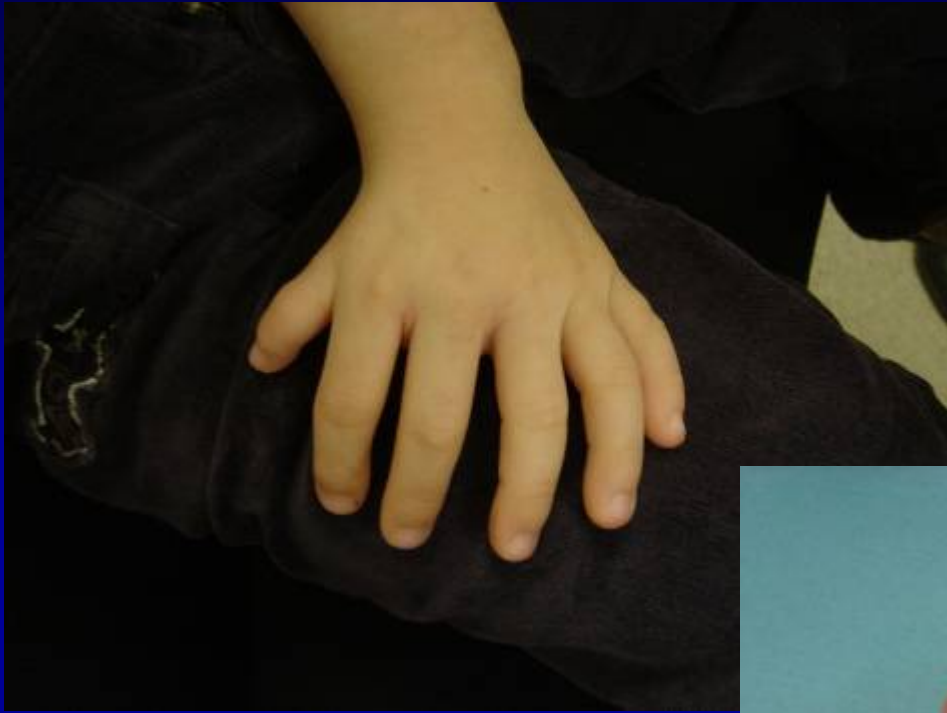


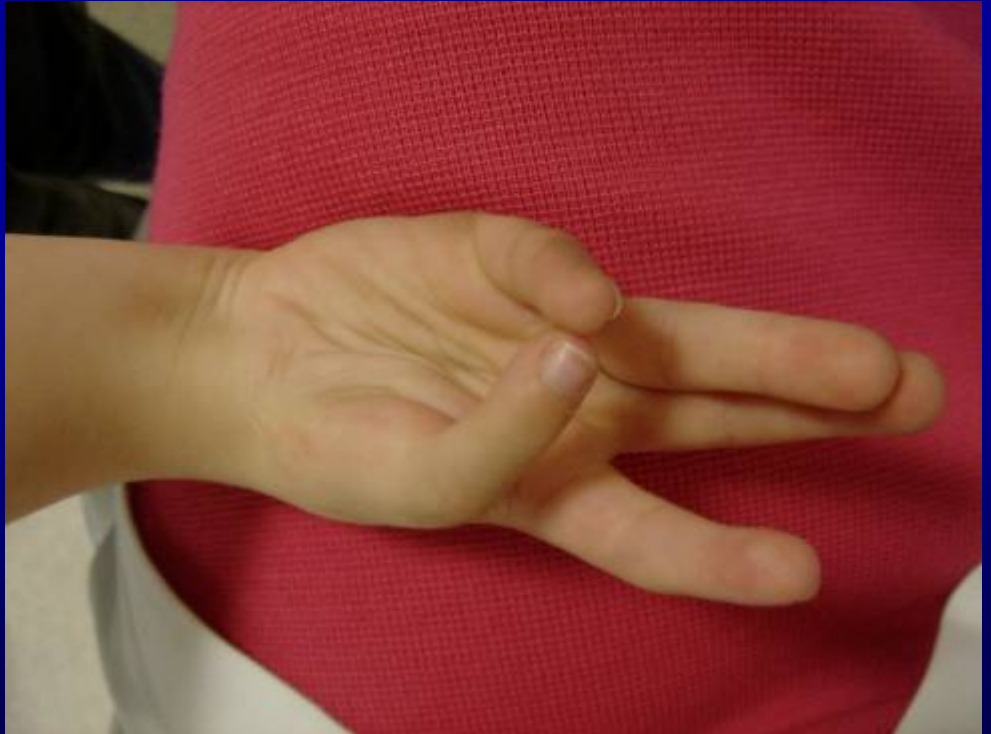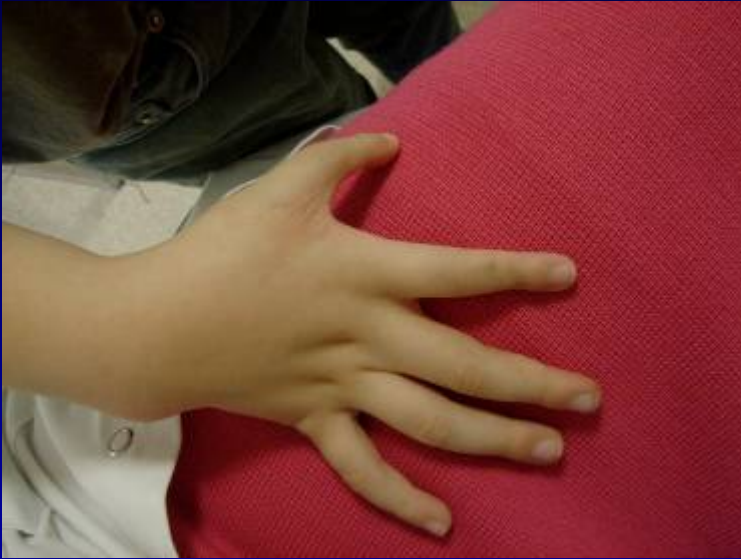# **MALFORMATIONS DU MEMBRE SUPERIEUR**

- **BRIDES AMNIOTIQUES**
- **ANOMALIES GENERALISEES**







# CONCLUSION

- **DISPARITION DES GRANDES MALFORMATIONS**
- **ASSOCIATION SINDROMES PLURIMALFORMATIFS**



