

Pathologie de l'ouraque

Sinus de l'ouraque

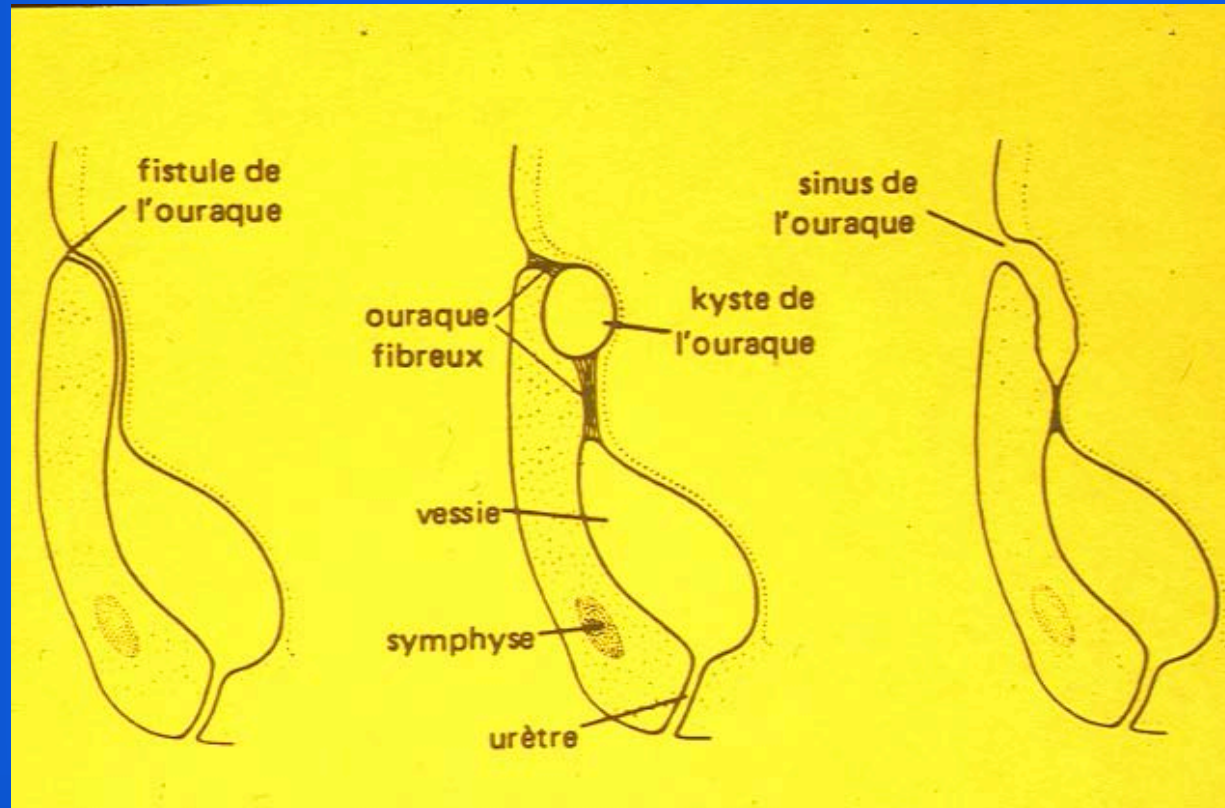
Fistule de l'ouraque

Diverticule de l'ouraque

Kyste de l'ouraque

Rhabdomyosarcome de l'ouraque

Pathologie de l'ouraque

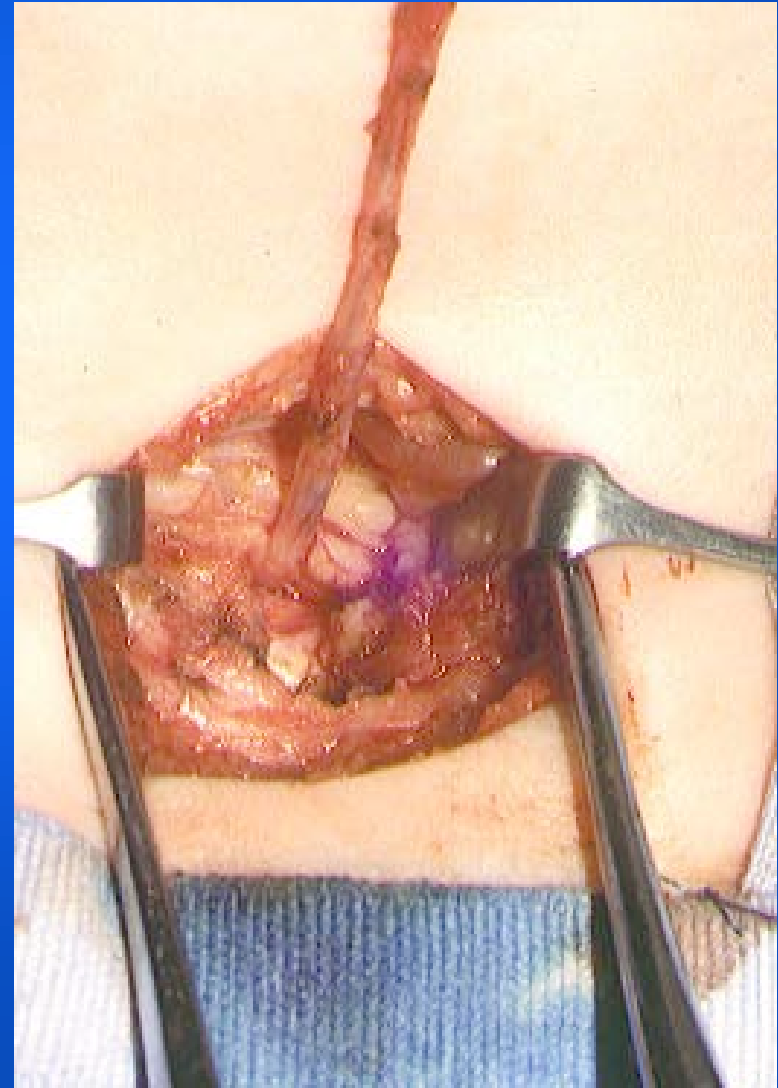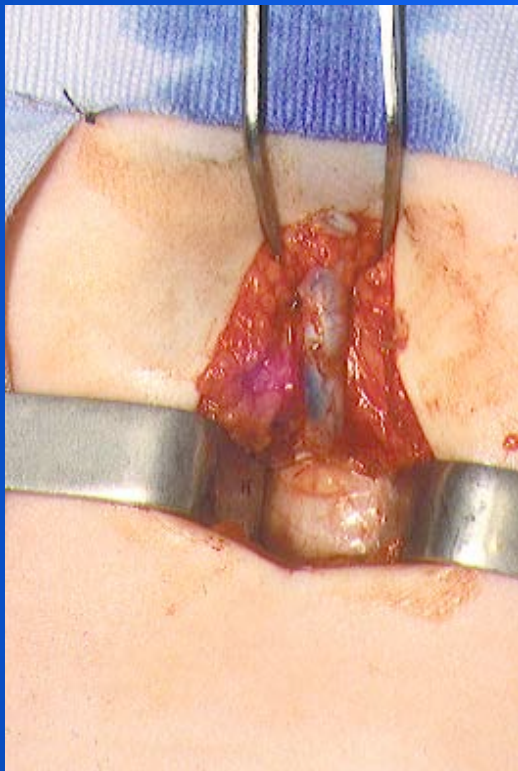


Fistule de l'ouraque

Petit pertuis ombilical

Écoulement clair

Traitement chirurgical

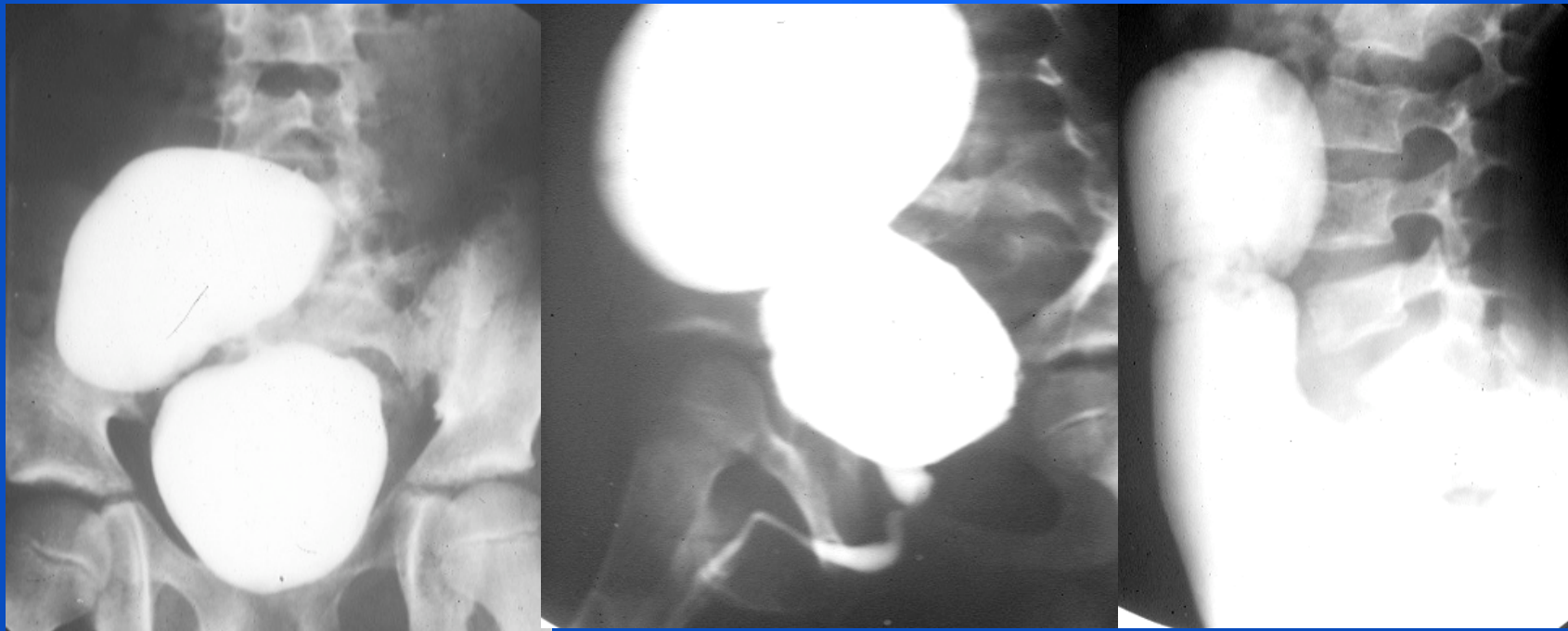


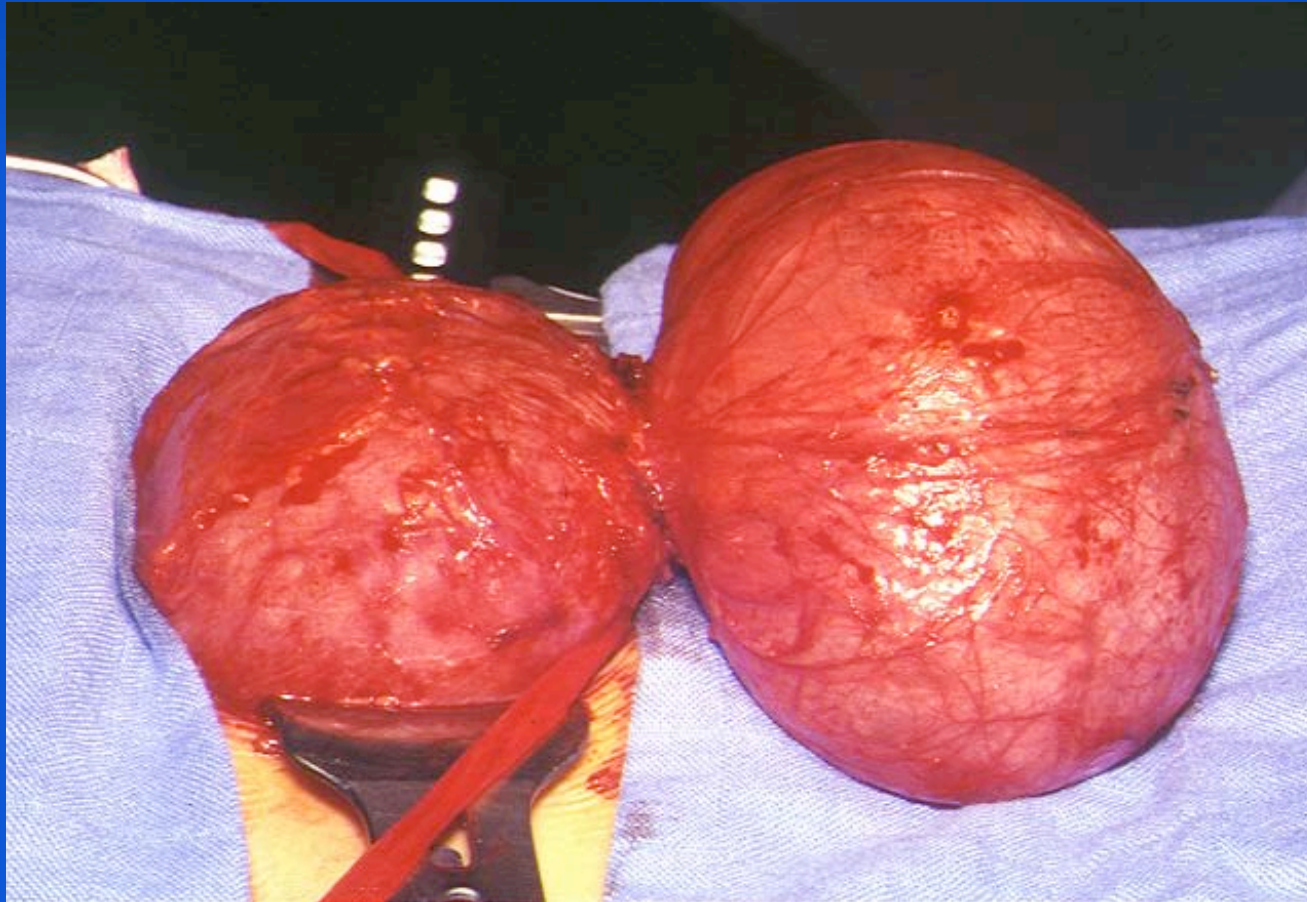
Diverticule de l'ouraque

Accessible au diagnostic prénatal (les grands)

Bilan radio: écho-cystographie

Chirurgie





Mettre une sonde vésicale accessible pour gonfler la vessie si besoin

Kyste de l'ouraque

Découverte fortuite

Le plus souvent sur une surinfection

Parfois en échographie pour « masse »

ou Appendicite !!!!!

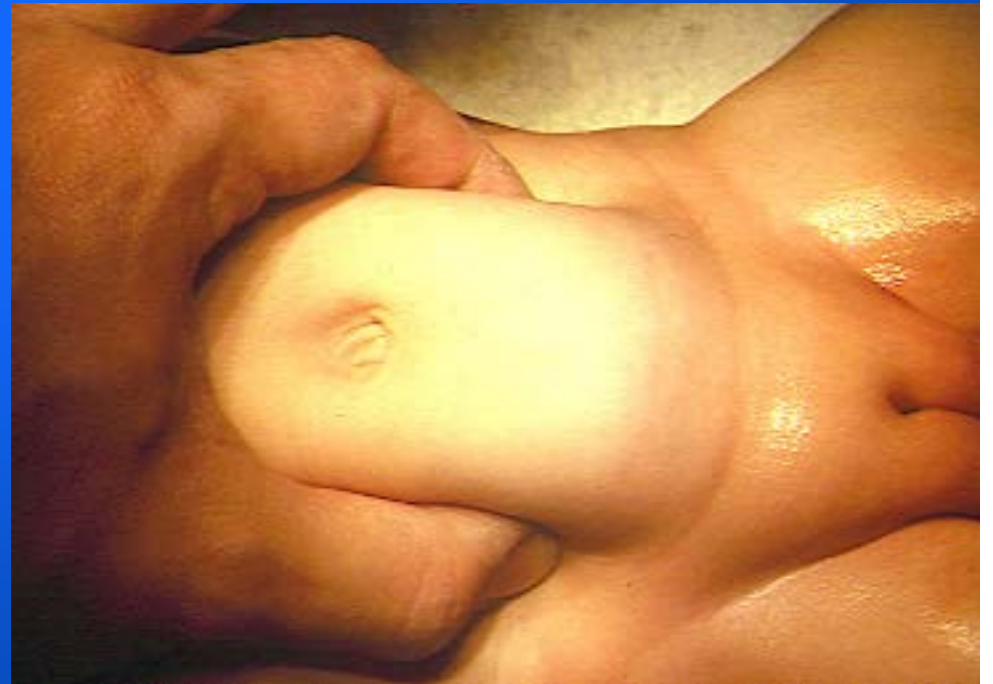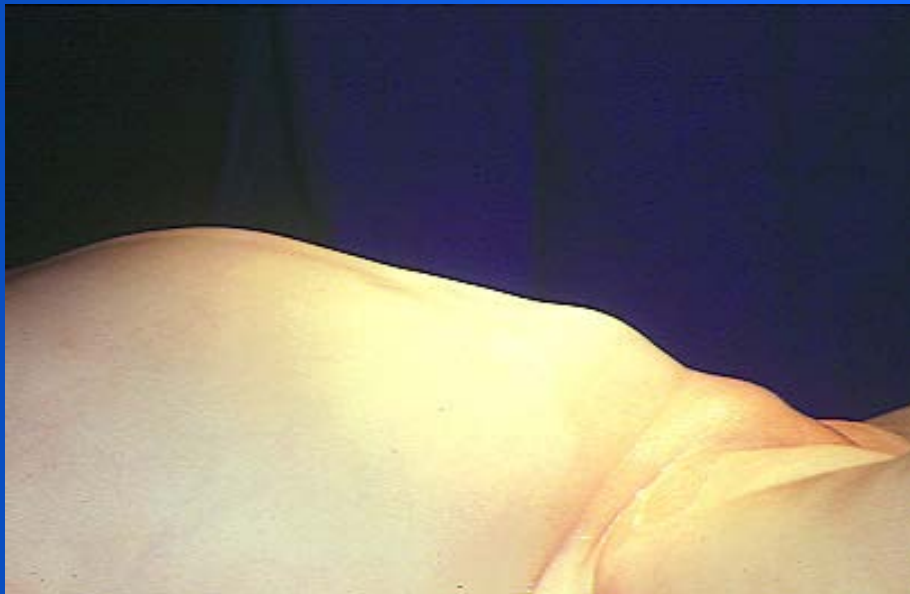clinique

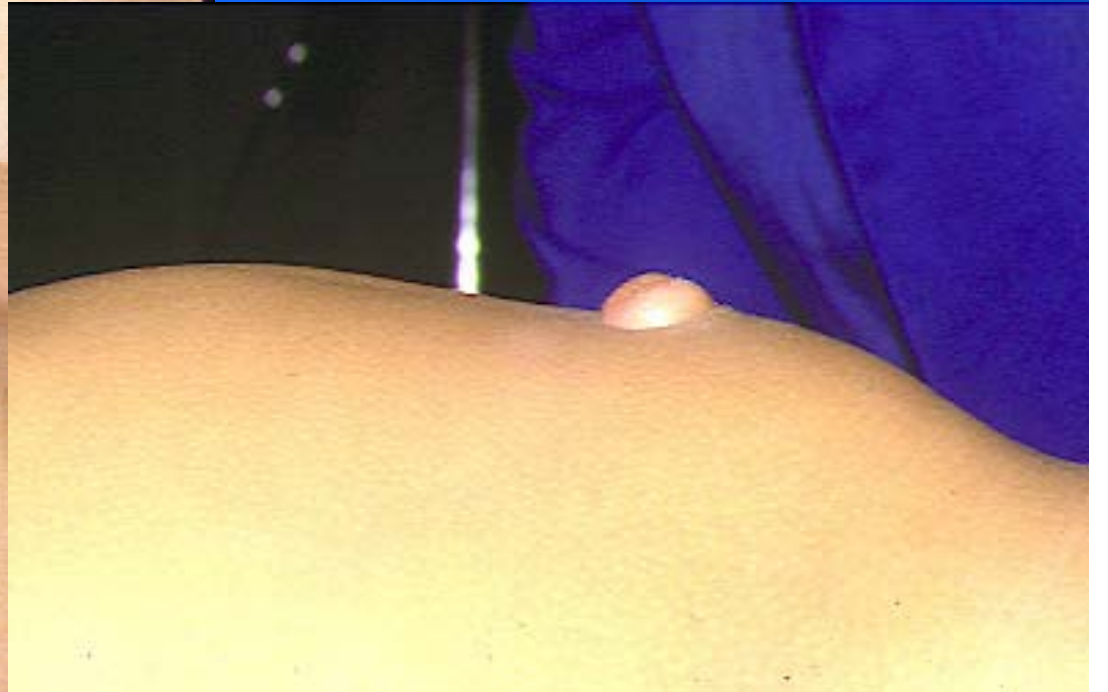
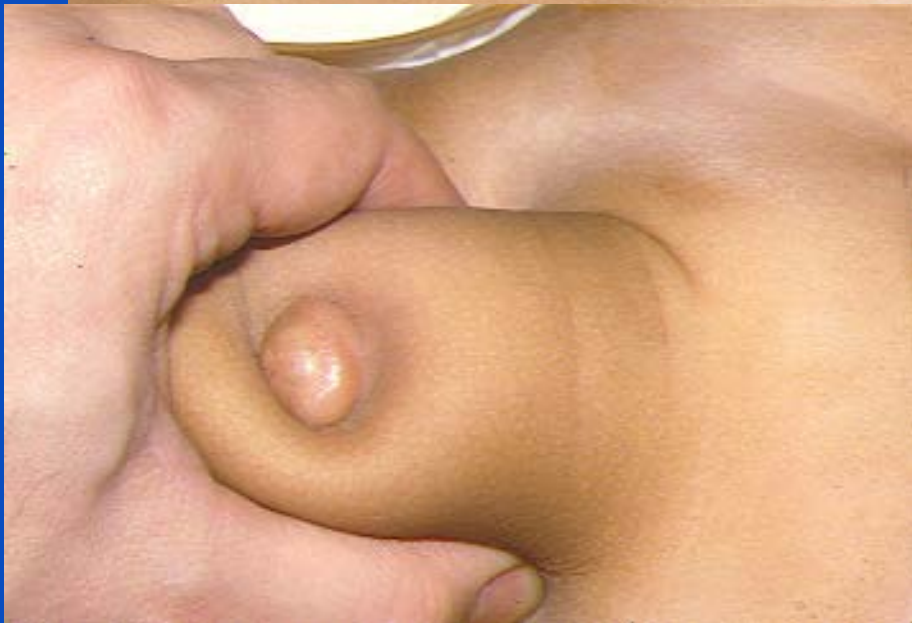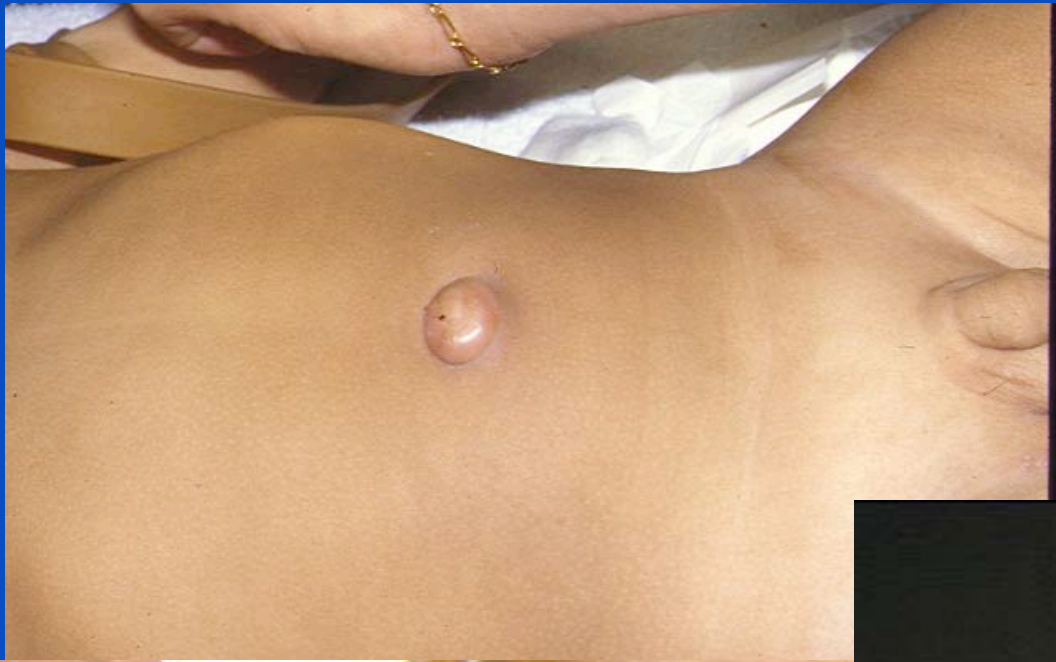Tuméfaction sous ombilicale

Dure

Douloureuse

Fièvre



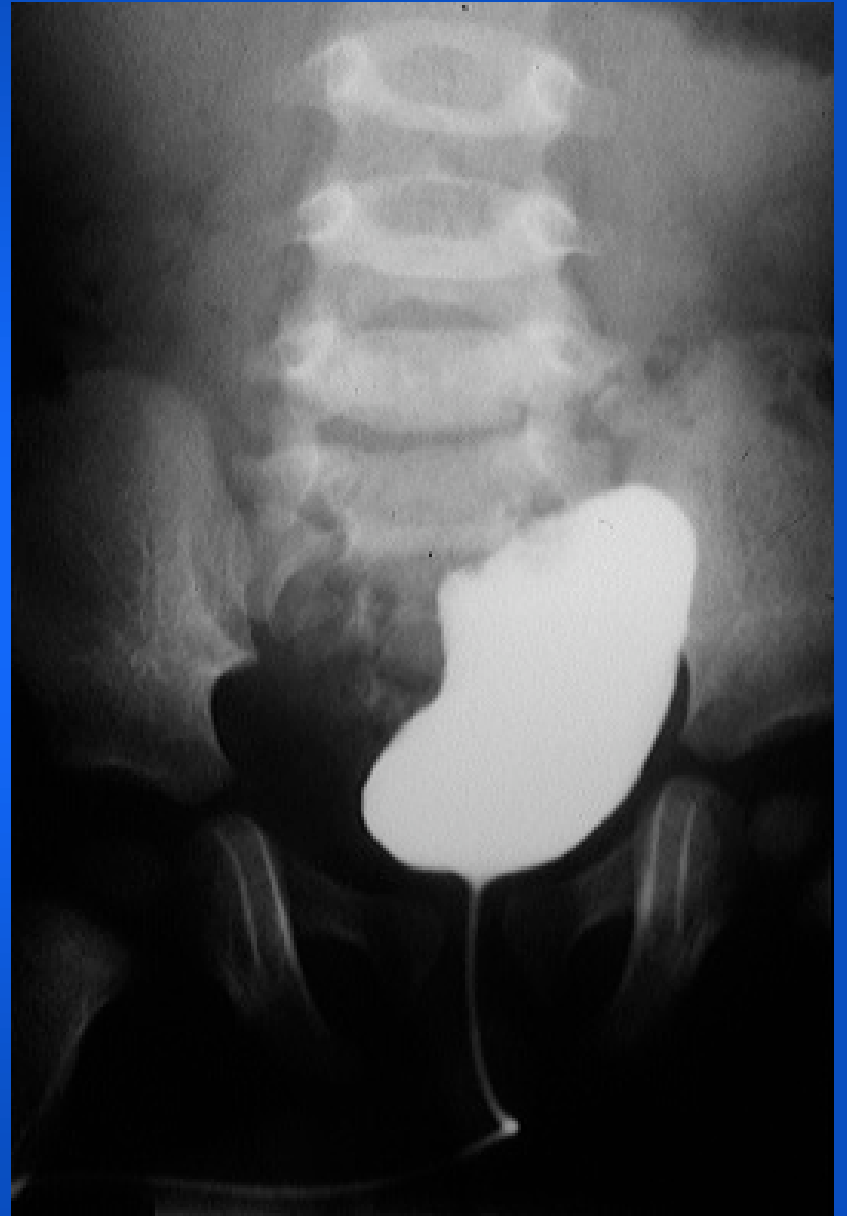
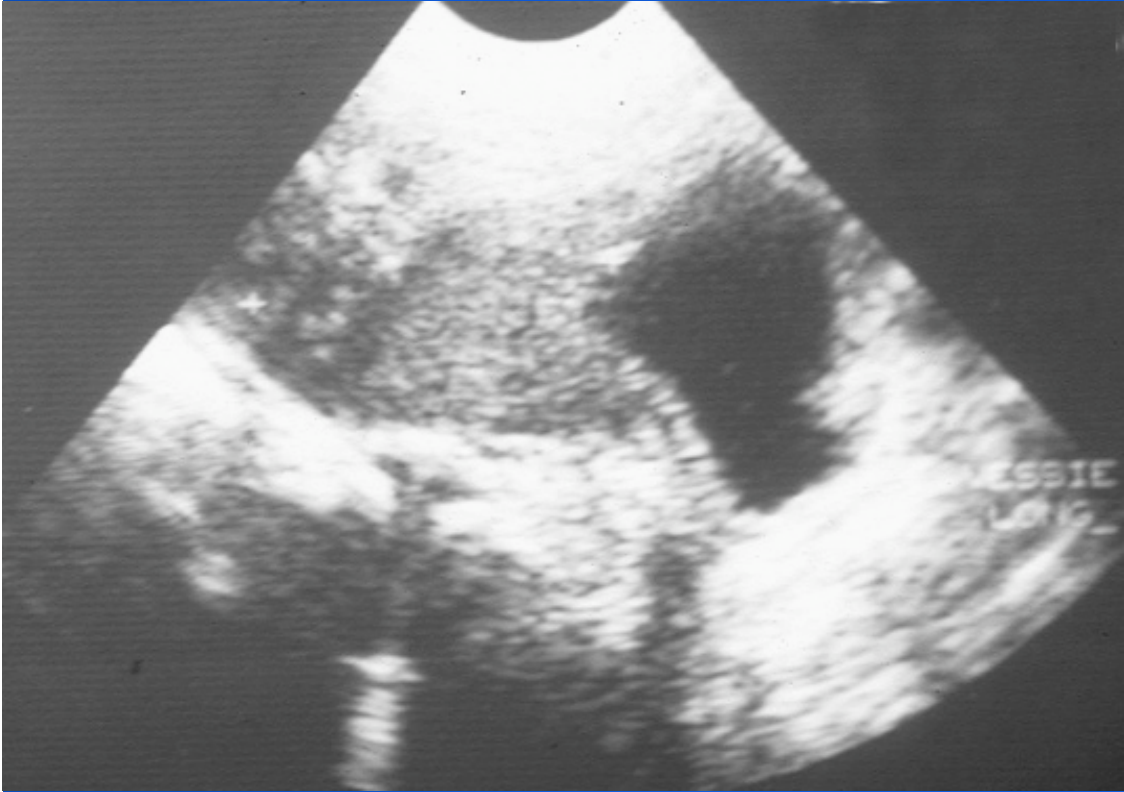


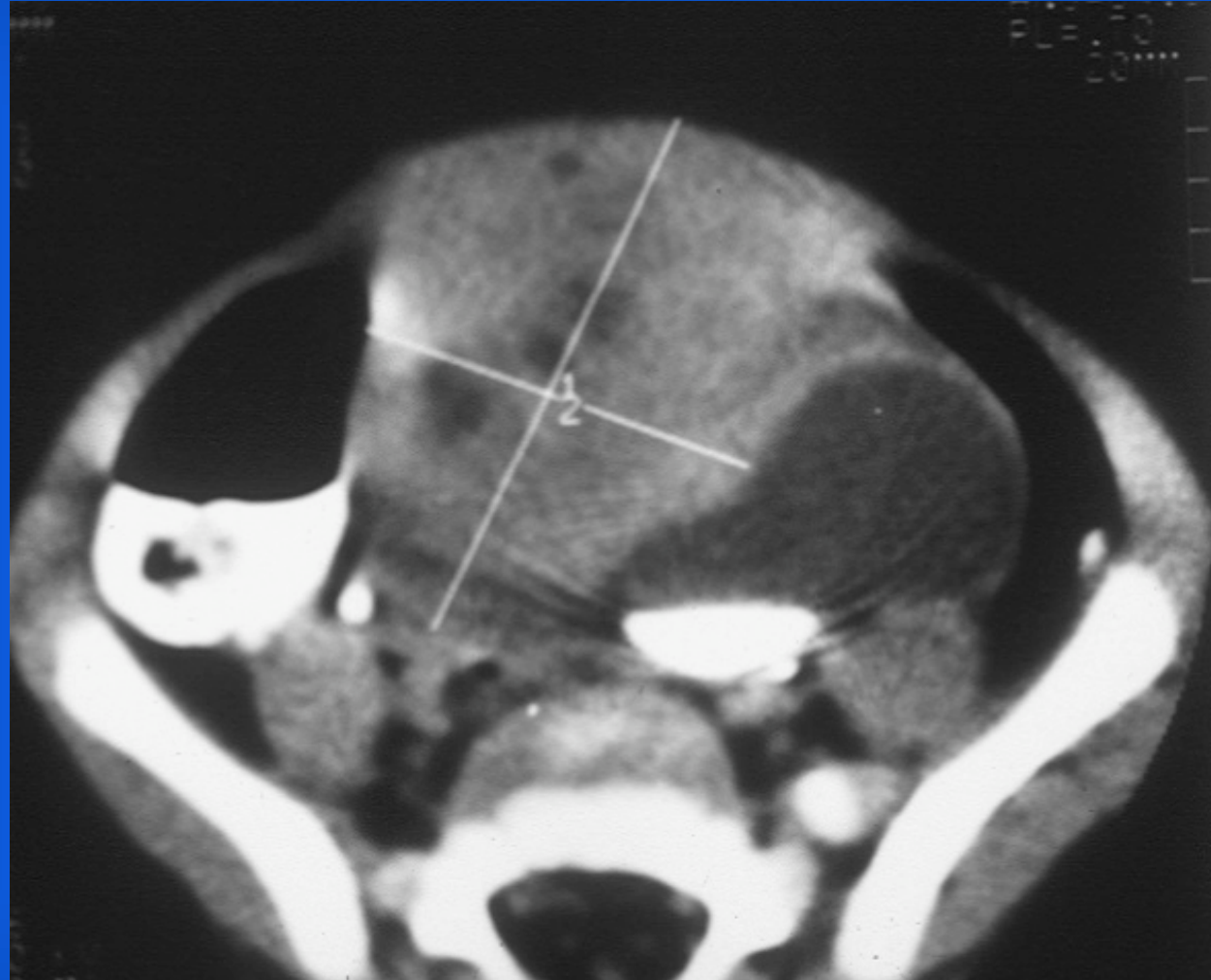
Prise en charge

Imagerie

-> **Échographie ± scanner**

-> **± Cystographie**





Prise en charge

Traitement

chirurgie précoce

Technique opératoire

Médiane sous ombilicale

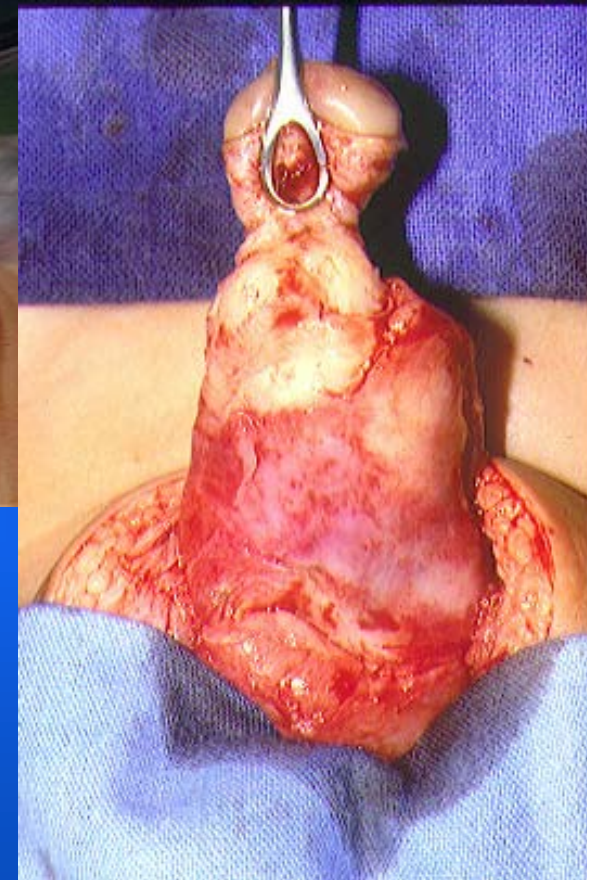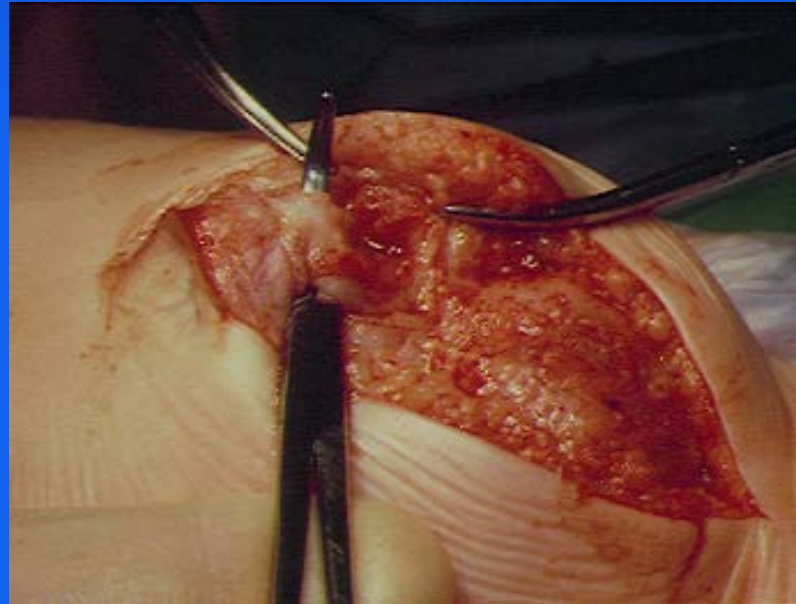
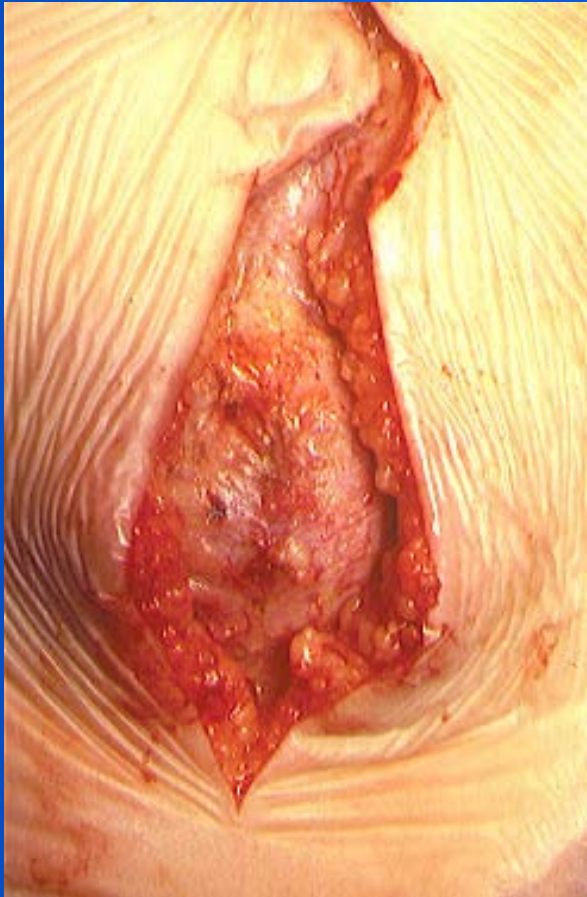Abord difficile

Ne pas ouvrir le péritoine.....

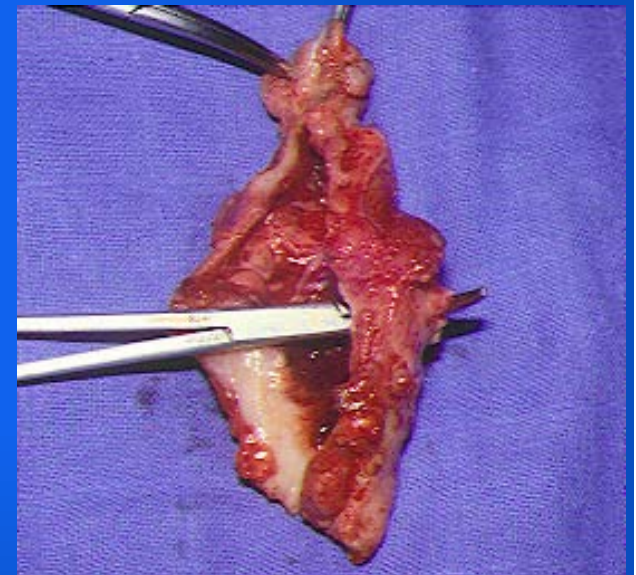
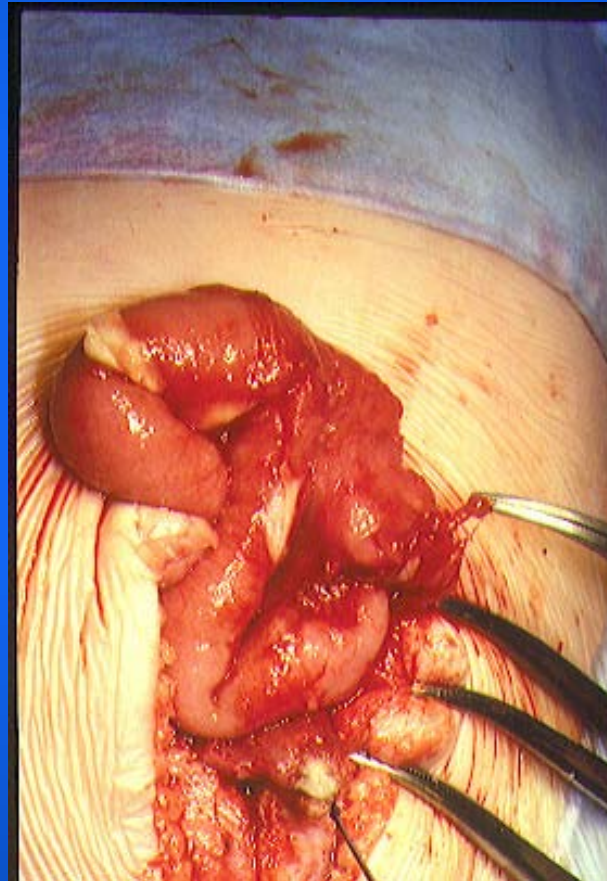
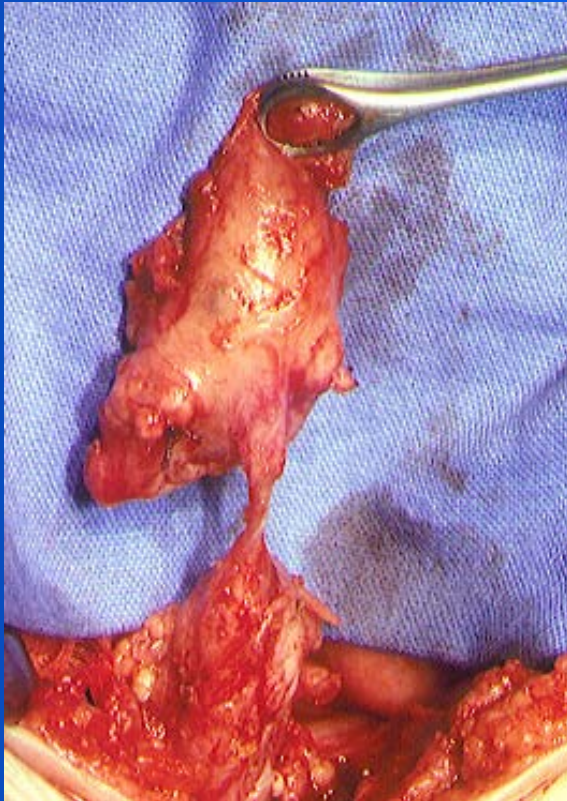Les artères ombilicales sont accolées +++

**Enlever la pastille de vessie en continuité
avec le kyste**

Technique opératoire



Technique opératoire



Evolution non opérée

Surinfection fréquente

Risque de dégénérescence