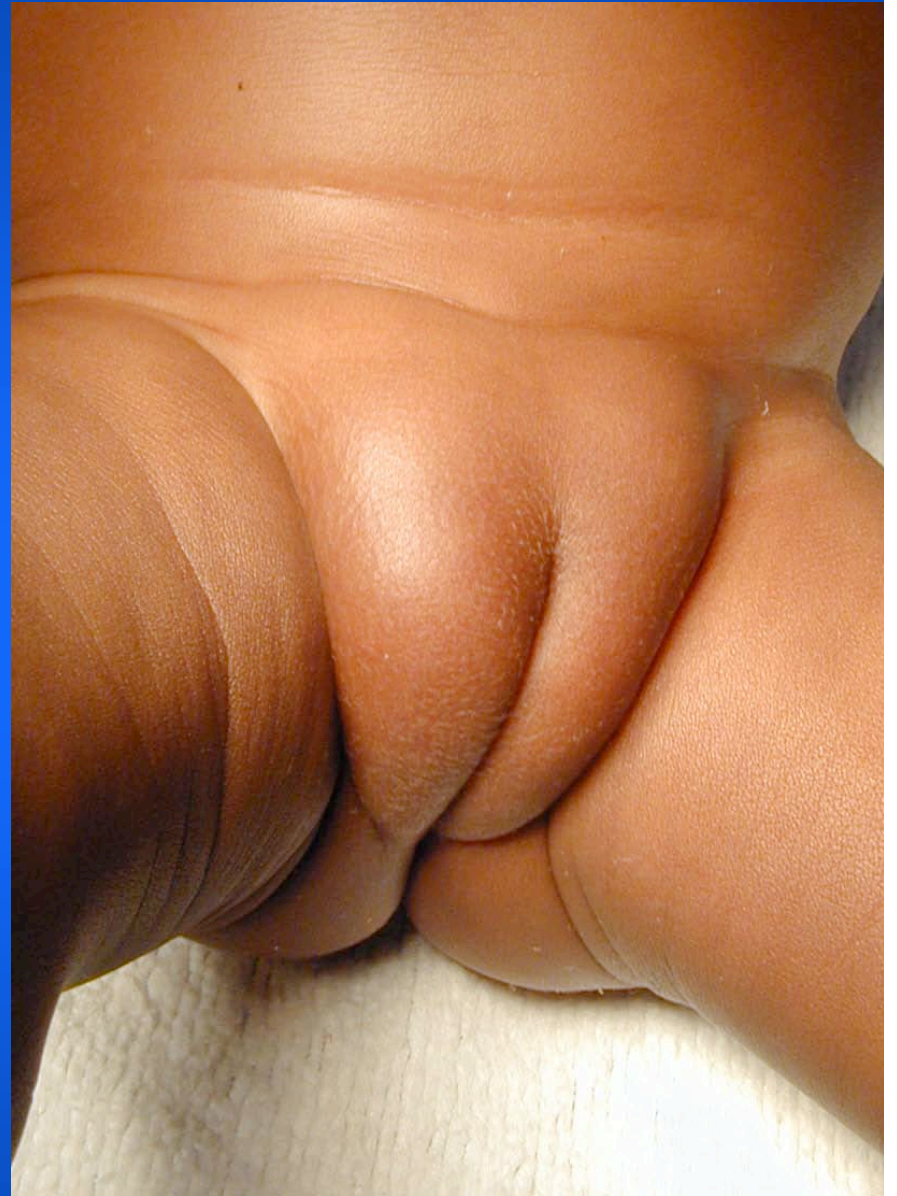

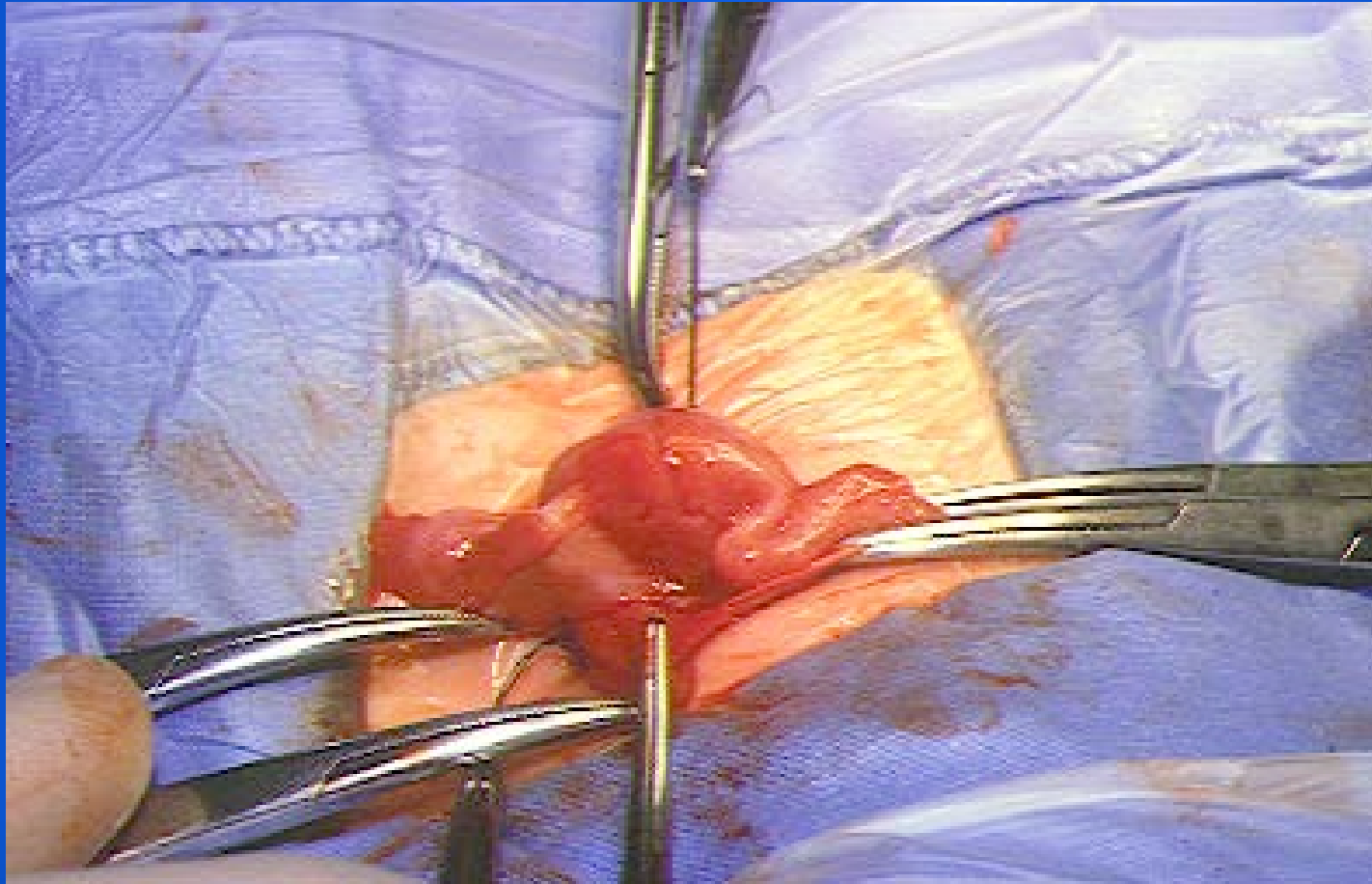
HERNIE DE L'OVAIRE

- **Migration de l'ovaire dans une persistance du canal de Nüeck (équivalent du canal péritonéo-vaginal).**
- **Sa présence est intermittente et isolée.**
- **Apparaît habituellement à la fin du premier mois de vie.**

- **Masse ovoïde palpée au sommet d'une grande lèvre.**
- **Diagnostic différentiel:**
 - **Adénopathies sous le ligament inguinal**
- **Hernie bilatérale:**
 - **Insensibilité complète aux androgènes (caryotype 46 XY)?**

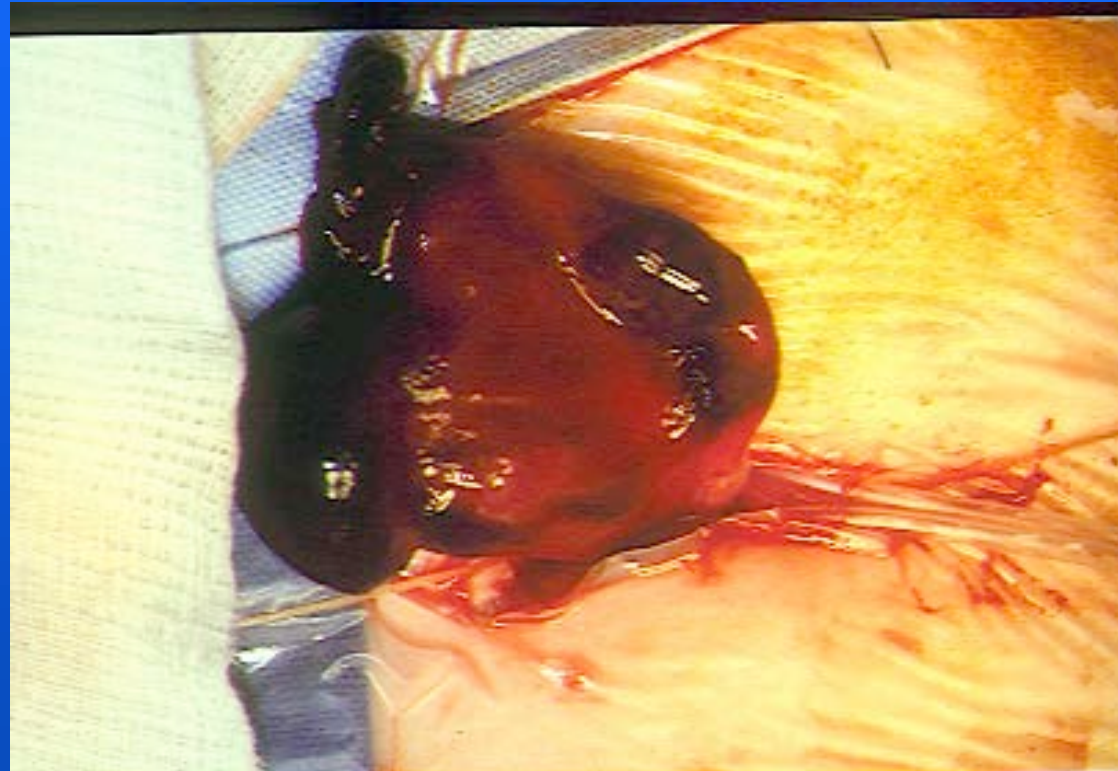


Peut contenir l'utérus



Complications

Nécrose ovarienne très rare

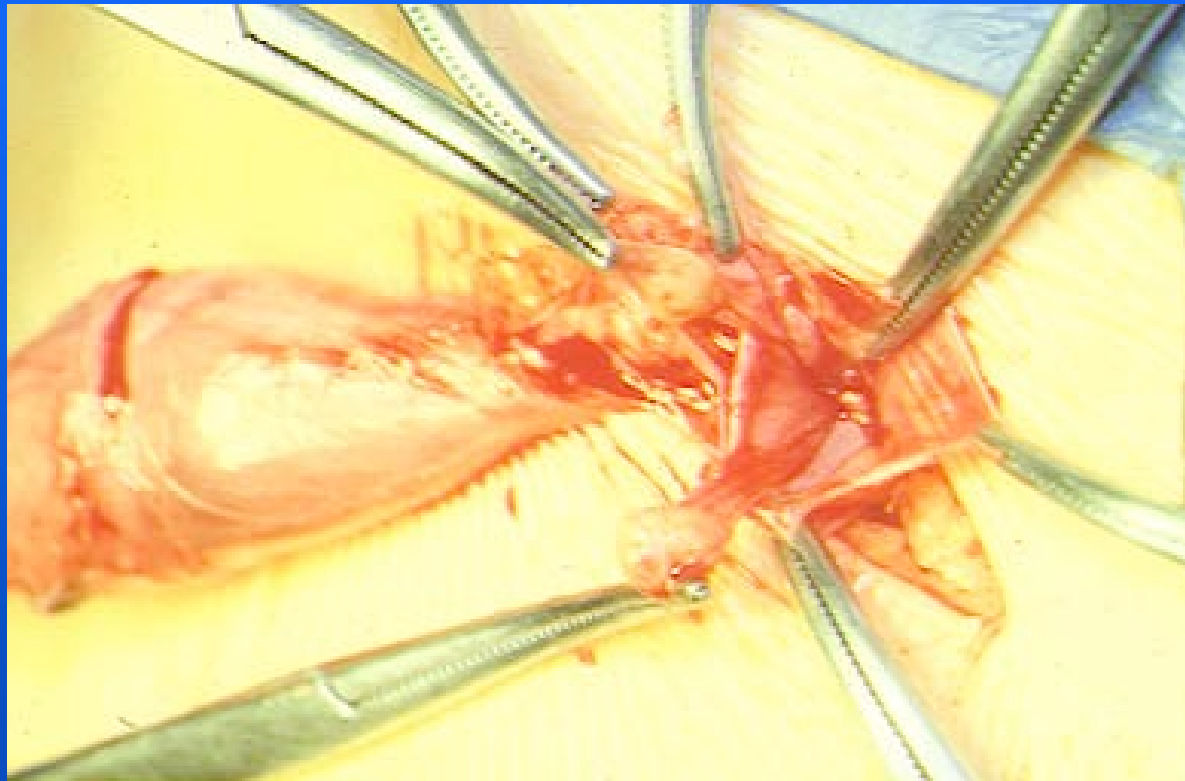


Evolution

**Se transforme en hernie inguinale
digestive après 6-8 mois**

Kyste du canal de Nuck

Difficile à différencier de la hernie de l'ovaire



Traitement chirurgical

Non urgent sauf très rare complication

Vérifier la trompe

Fixer le ligament rond

