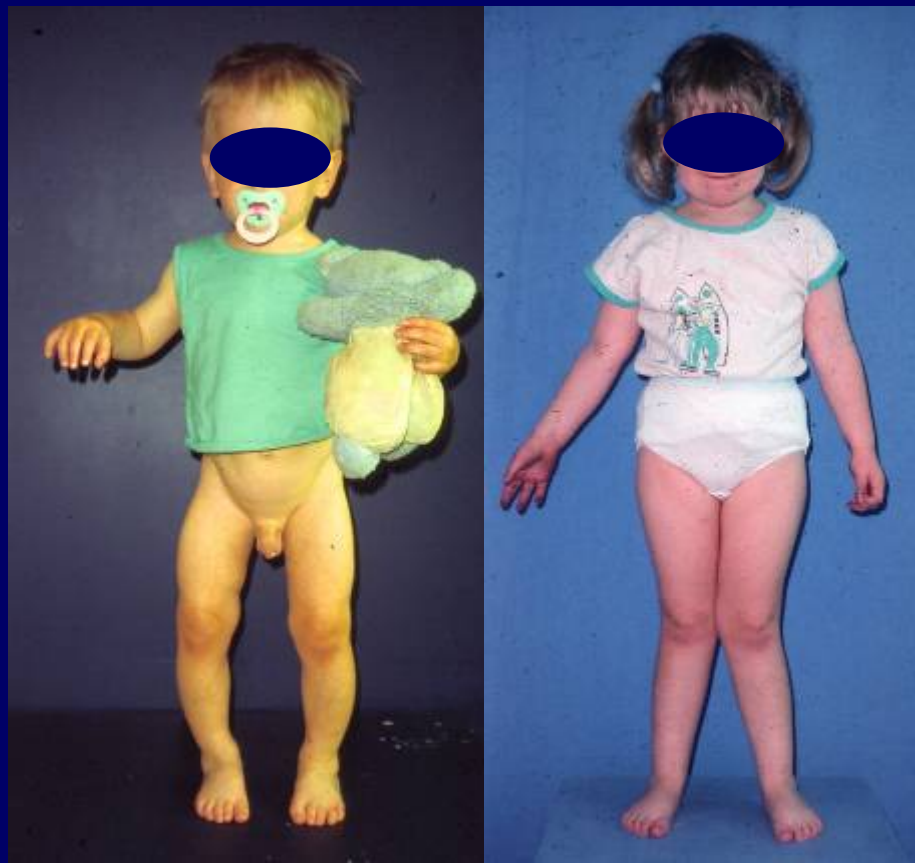



# *Déformations des membres inférieurs dans le plan frontal*

**Joël Lechevallier**

**Yves-Pierre Le Moulec**

**Saad Abu Amara**

**Clinique Chirurgicale Infantile  
CHU de ROUEN**



**Collège Hospitalier et Universitaire  
de Chirurgie Pédiatrique**

[Joel.Lechevallier@chu-rouen.fr](mailto:Joel.Lechevallier@chu-rouen.fr)

[www.chu-rouen.fr/](http://www.chu-rouen.fr/)



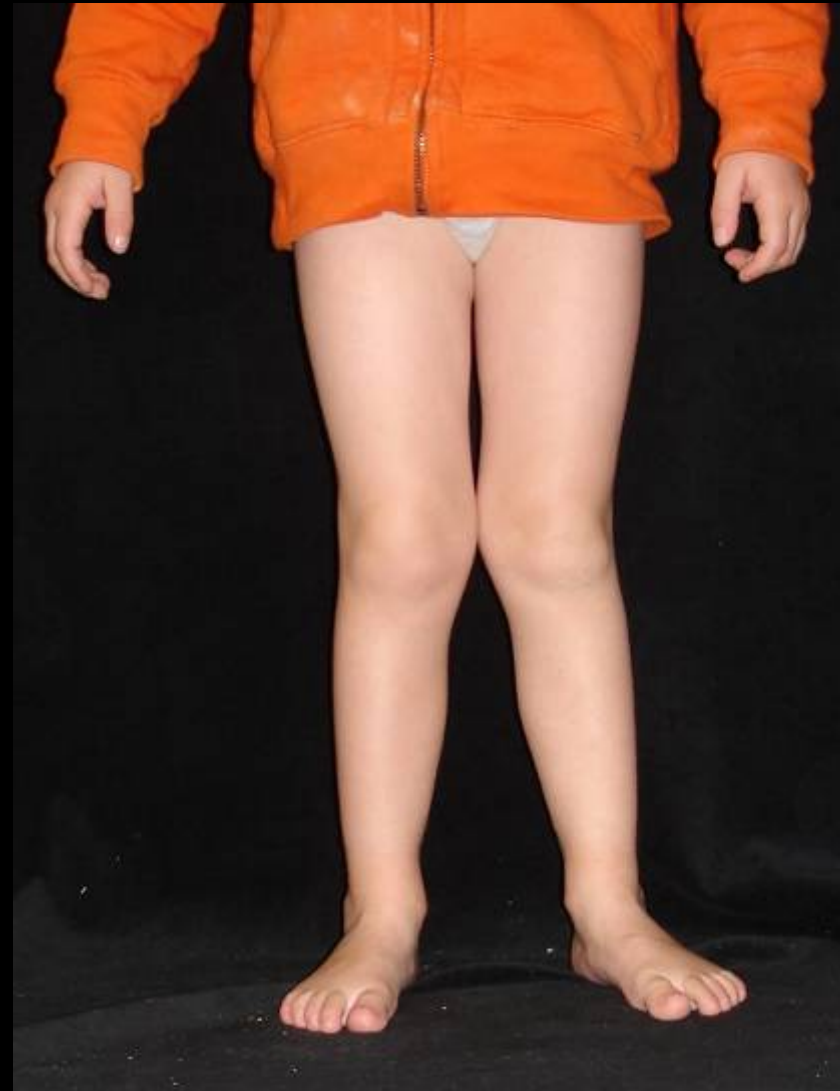# Plan du cours

- **Morphotype Normal**
- **Examen Clinique**
  - Diagnostic
  - Surveillance
- **Imagerie**
  - Indications
- **Genu varum**
  - Idiopathique
  - Acquis
  - Constitutionnel
- **Genu Valgum**
  - Idiopathique
  - Acquis
  - Constitutionnel
- **Traitement**



**A quel âge ce genu valgum est-t-il pathologique?**

- A. Tout âge**
- B. 3 ans**
- C. 5 ans**
- D. 10 ans**
- E. Jamais**



## Morphotype Normal

### Examen Clinique

- Diagnostic
- Surveillance

### Imagerie

- Indications

### Genu varum

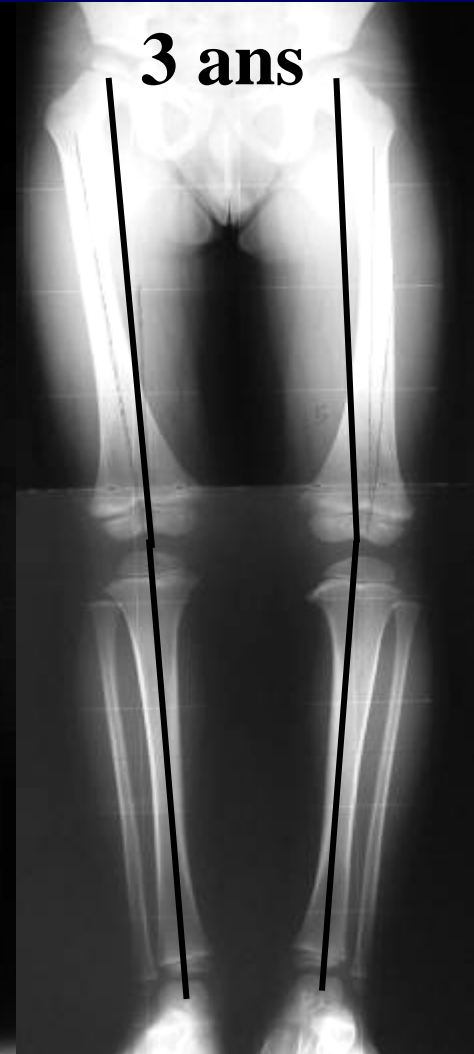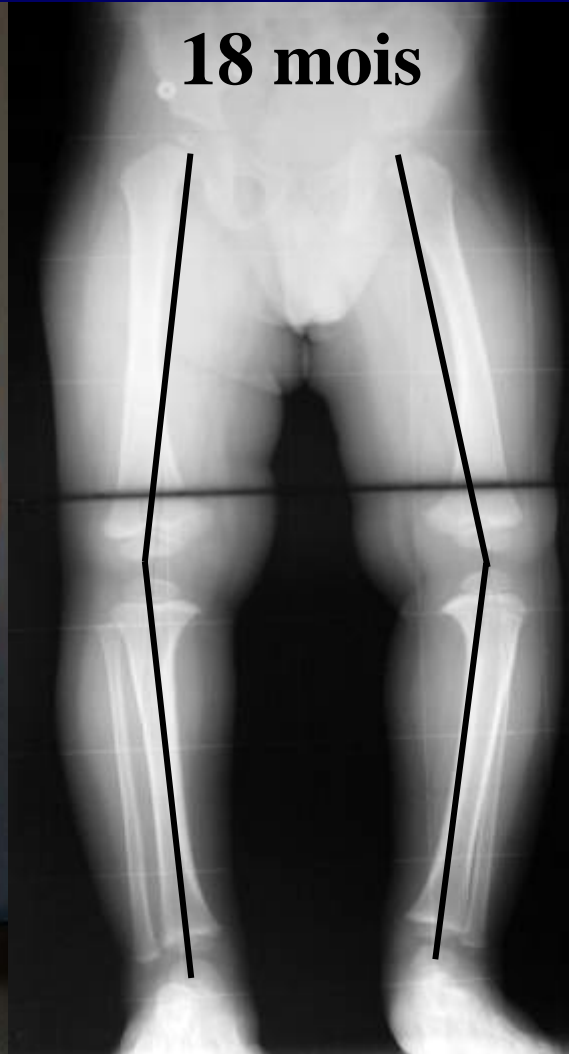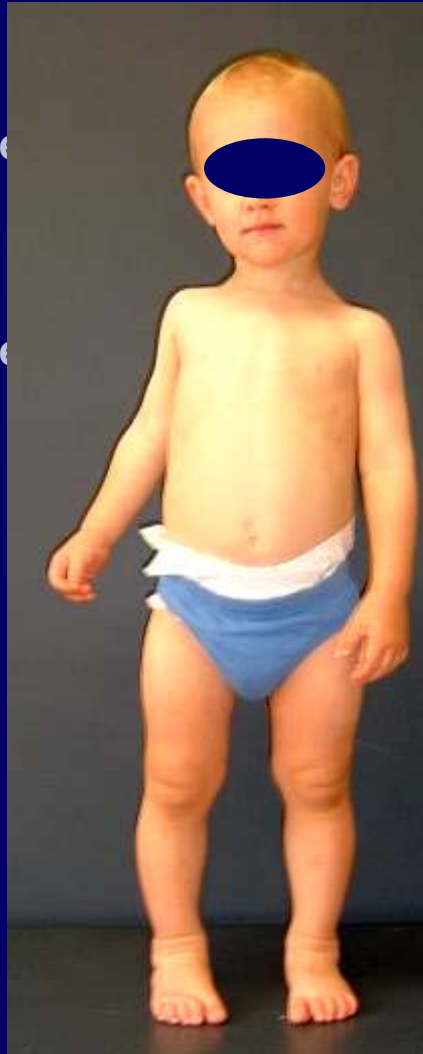- Idiopathique
- Acquis
- Constitutionnel

### Genu Valgum

- Idiopathique
- Acquis
- Constitutionnel

### Traitement

## • Genu varum: 0 à 3 ans



## Morphotype Normal

### Examen Clinique

- Diagnostic
- Surveillance

### Imagerie

- Indications

### Genu varum

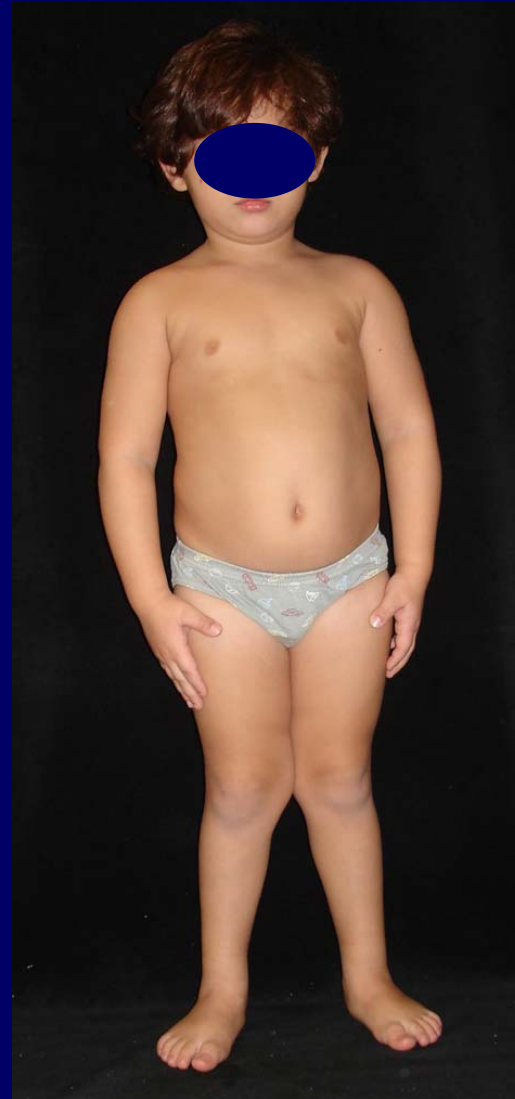- Idiopathique
- Acquis
- Constitutionnel

### Genu Valgum

- Idiopathique
- Acquis
- Constitutionnel

### Traitement

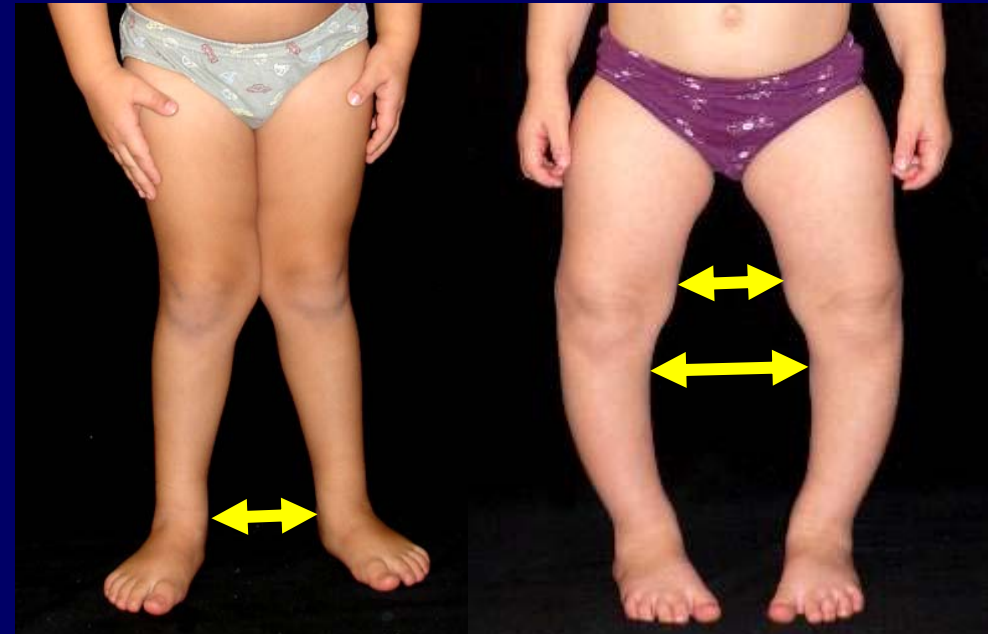
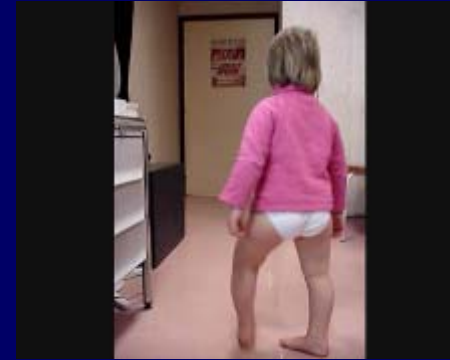## • Genu Valgum: 2 à 6 ans



# Diagnostic Clinique

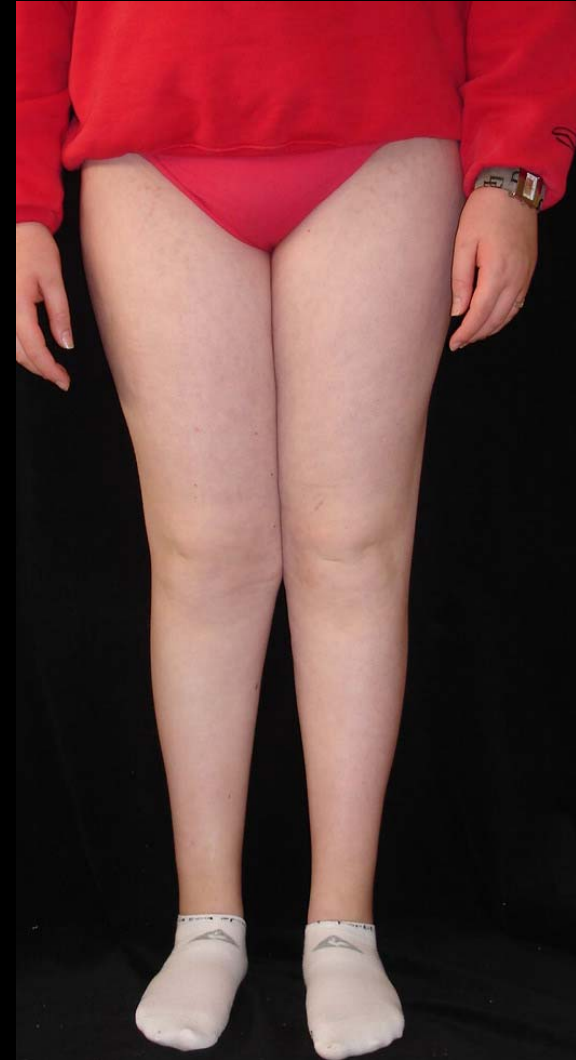- Morphotype Normal
- Examen Clinique
  - Diagnostic
  - Surveillance
- Imagerie
  - Indications
- Genu varum
  - Idiopathique
  - Acquis
  - Constitutionnel
- Genu Valgum
  - Idiopathique
  - Acquis
  - Constitutionnel
- Traitement

- Antécédents familiaux
- Marche
- Statique
  - Distance intermalléolaire
  - Distance intercondylienne
  - Distance intermétaphysaire
  - Trouble rotationnel



**Que faire chez cette adolescente de 12 ans dont la DIM est de 7cm?**

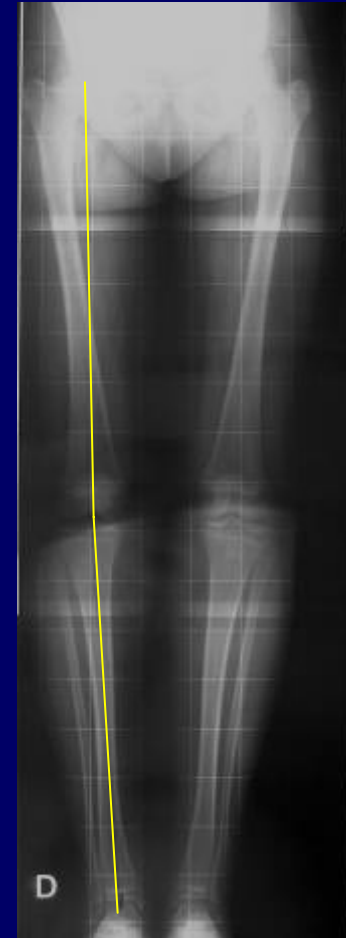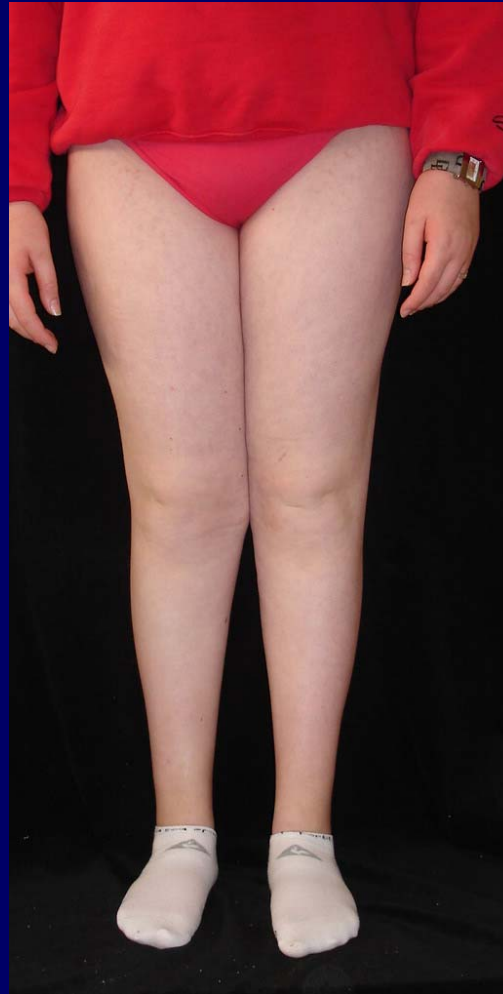- A. Rien**
- B. Attelles**
- C. Semelles orthopédiques**
- D. Epiphysiodèse percutanée**
- E. Epiphysiodèse à ciel ouvert**



# Diagnostic Clinique

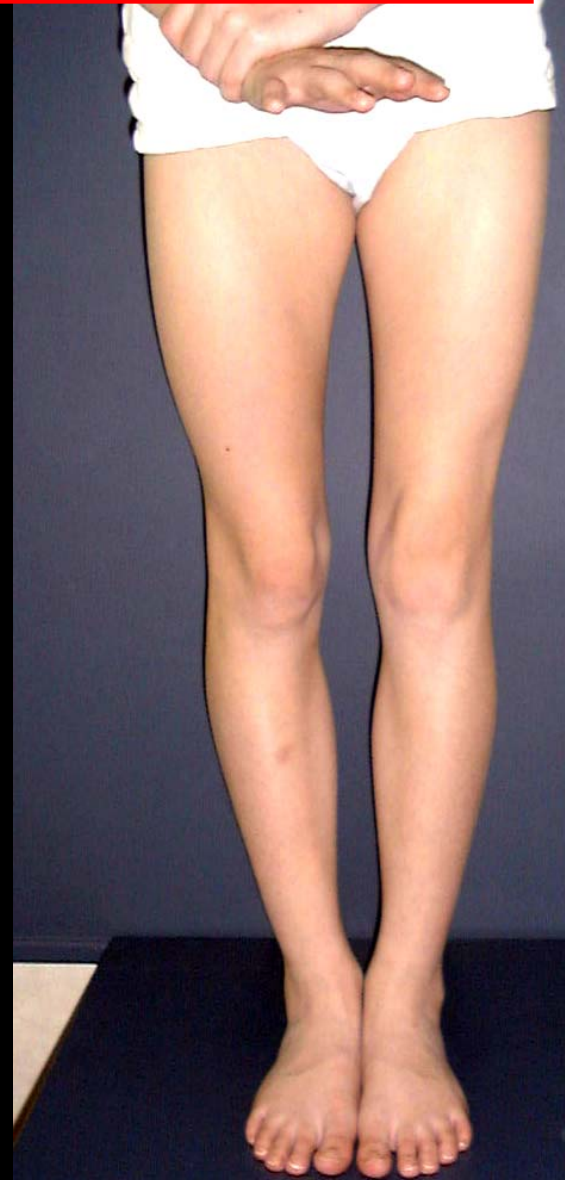- Morphotype Normal
- Examen Clinique
  - Diagnostic
  - Surveillance
- Imagerie
  - Indications
- Genu varum
  - Idiopathique
  - Acquis
  - Constitutionnel
- Genu Valgum
  - Idiopathique
  - Acquis
  - Constitutionnel
- Traitement

- **Diagnostics différentiels**
  - Faux genu valgum du surpoids



# Quelle anomalie présente cet enfant ?

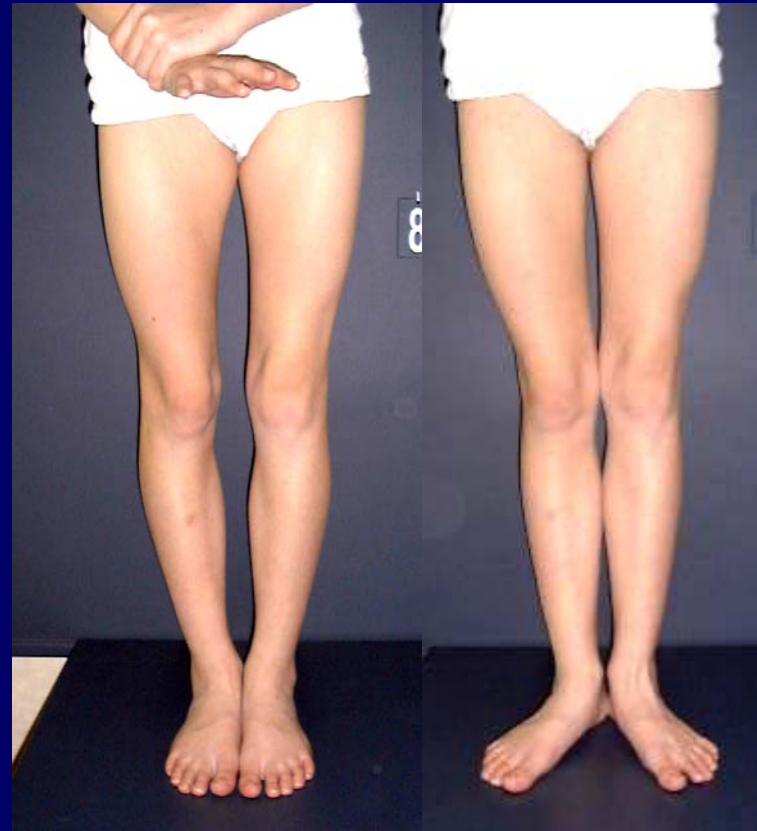- A. Aucune
- B. Genu varum d'origine fémorale
- C. Genu varum d'origine tibiale
- D. Torsion fémorale interne
- E. Triple déformation



# Diagnostic Clinique

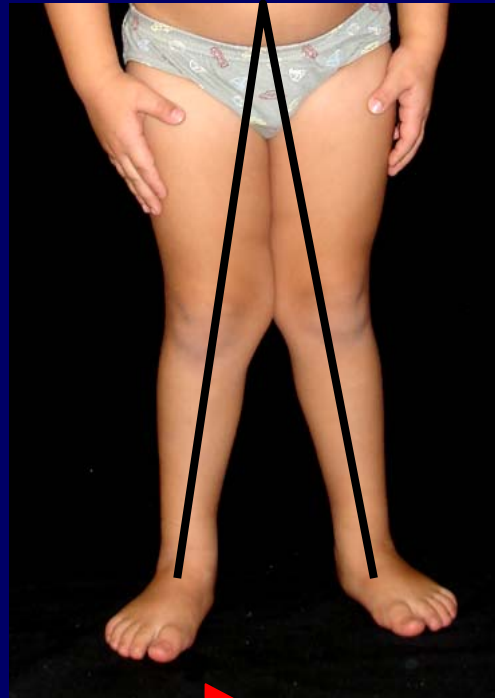
- Morphotype Normal
- Examen Clinique
  - Diagnostic
  - Surveillance
- Imagerie
  - Indications
- Genu varum
  - Idiopathique
  - Acquis
  - Constitutionnel
- Genu Valgum
  - Idiopathique
  - Acquis
  - Constitutionnel
- Traitement

- **Diagnostics différentiels**
  - Faux genu valgum du surpoids
  - Troubles rotationnels



- Morphotype Normal
- Examen Clinique
  - Diagnostic
  - Surveillance
- Imagerie
  - Indications
- Genu varum
  - Idiopathique
  - Acquis
  - Constitutionnel
- Genu Valgum
  - Idiopathique
  - Acquis
  - Constitutionnel
- Traitement

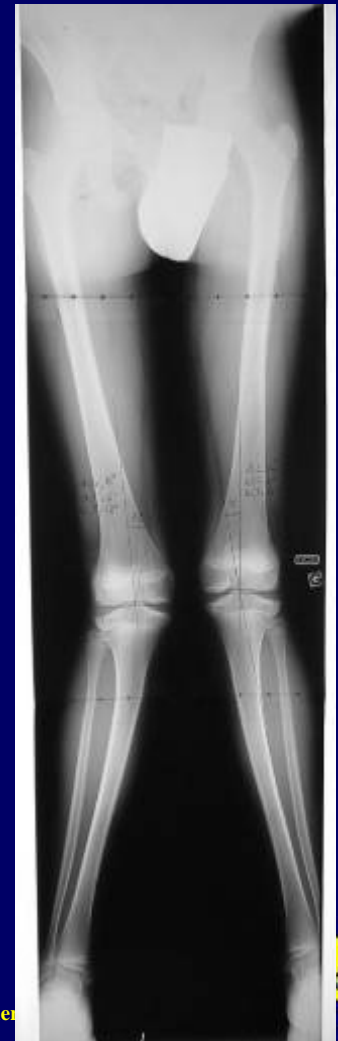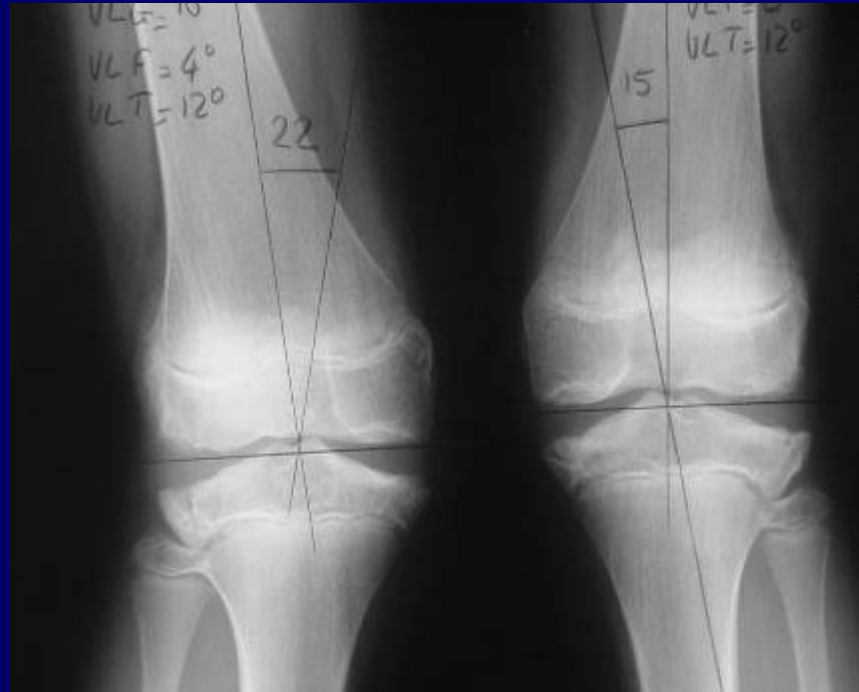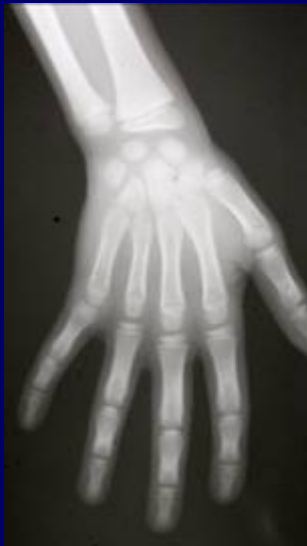- Distance intermalléolaire
- Distance intercondylienne
- Distance intermétaphysaire



# Indications de l'imagerie

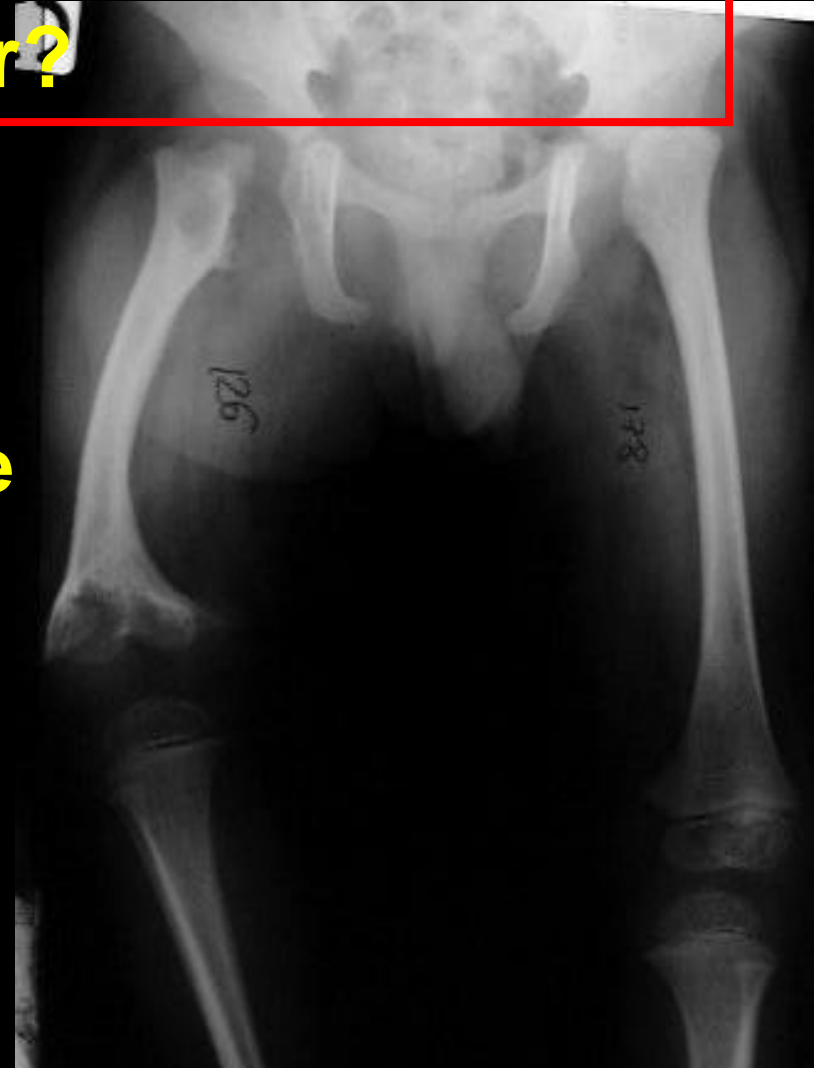- Morphotype Normal
- Examen Clinique
  - Diagnostic
  - Surveillance
- **Imagerie**
  - Indications
- **Genu varum**
  - Idiopathique
  - Acquis
  - Constitutionnel
- **Genu Valgum**
  - Idiopathique
  - Acquis
  - Constitutionnel
- **Traitement**

- **Déformation évolutive**
- **Déformation anachronique**
- **Déformation asymétrique**
- **DIM > 8 cm**
- **DIC > 3 cm**



**Quel est le traitement le plus approprié pour un Genu varum par épiphysiodèse post infectieuse de l'extrémité inférieure du fémur?**

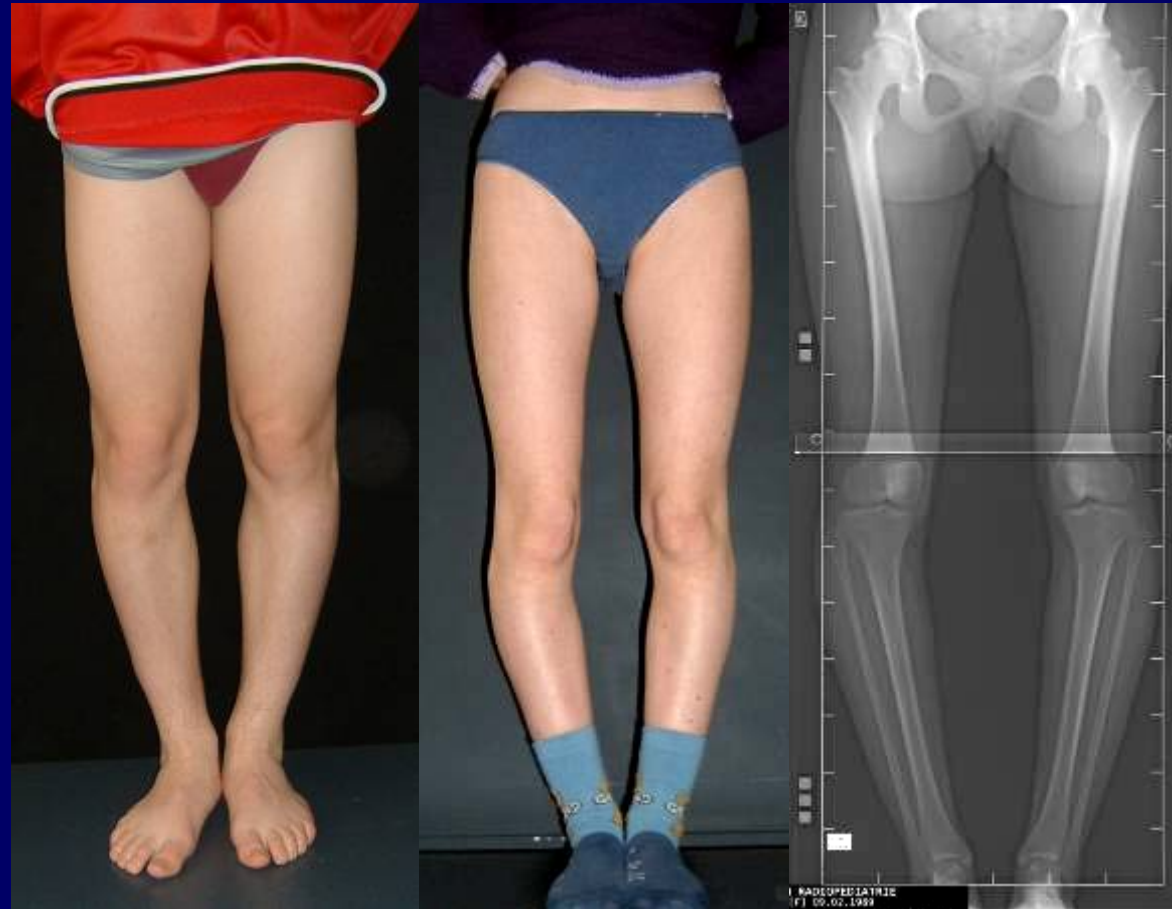- A. Désépiphysiodèse interne**
- B. Epiphysiodèse externe**
- C. Ostéotomie de fermeture externe et allongement**



# Genu varum

- Morphotype Normal
- Examen Clinique
  - Diagnostic
  - Surveillance
- Imagerie
  - Indications
- **Genu varum**
  - Idiopathique
  - Acquis
  - Constitutionnel
- **Genu Valgum**
  - Idiopathique
  - Acquis
  - Constitutionnel
- **Traitement**

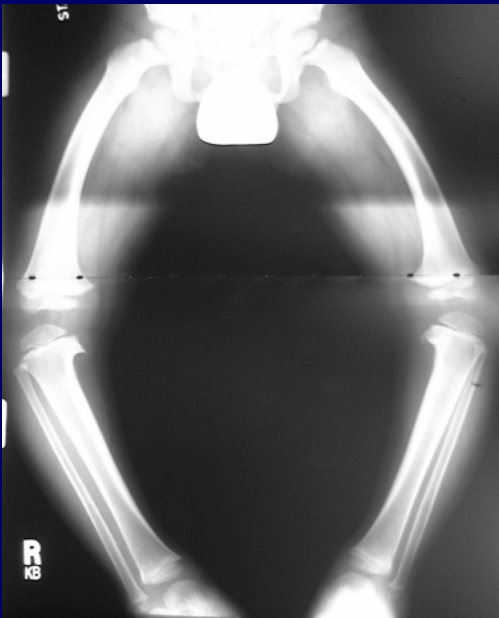
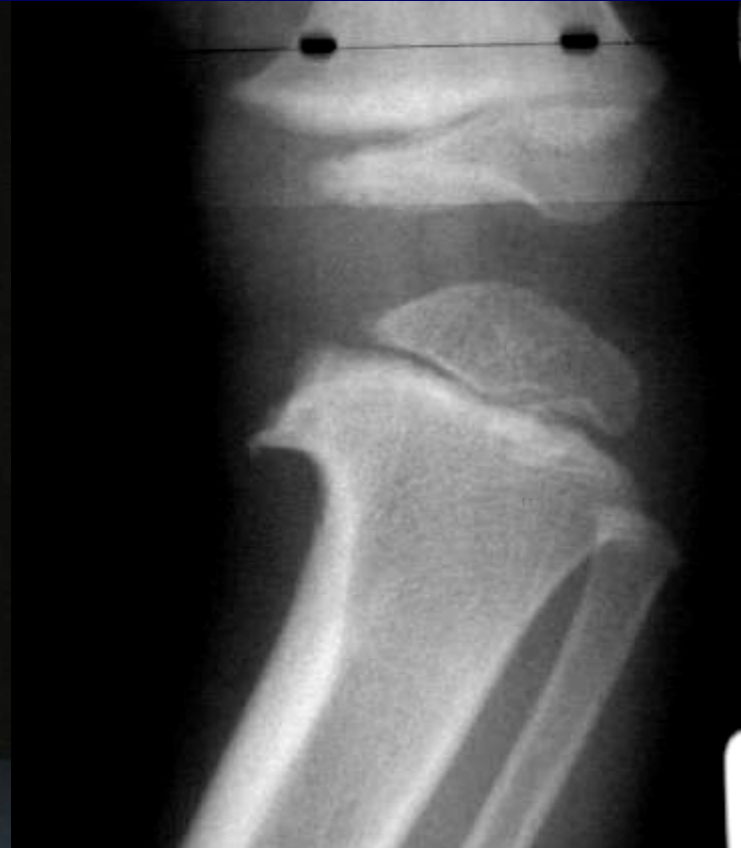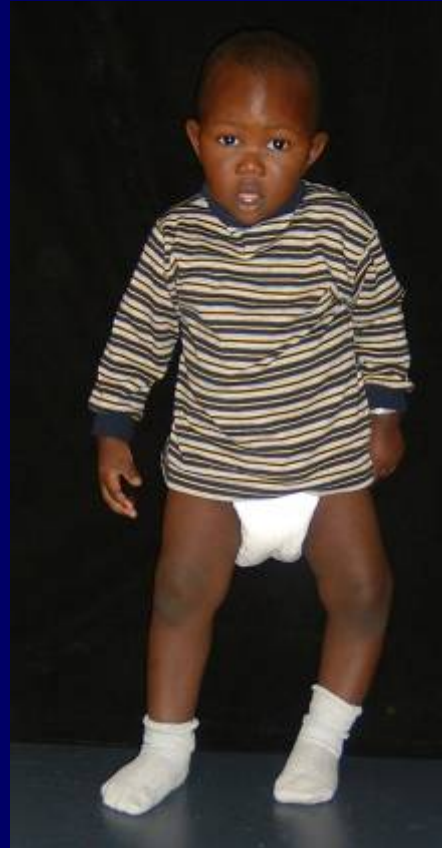- **Physiologique**
- **Idiopathique**



# Genu varum

## Maladie de Blount

- Morphotype Normal
- Examen Clinique
  - Diagnostic
  - Surveillance
- Imagerie
  - Indications
- **Genu varum**
  - Idiopathique
  - Acquis
  - Constitutionnel
- **Genu Valgum**
  - Idiopathique
  - Acquis
  - Constitutionnel
- **Traitement**

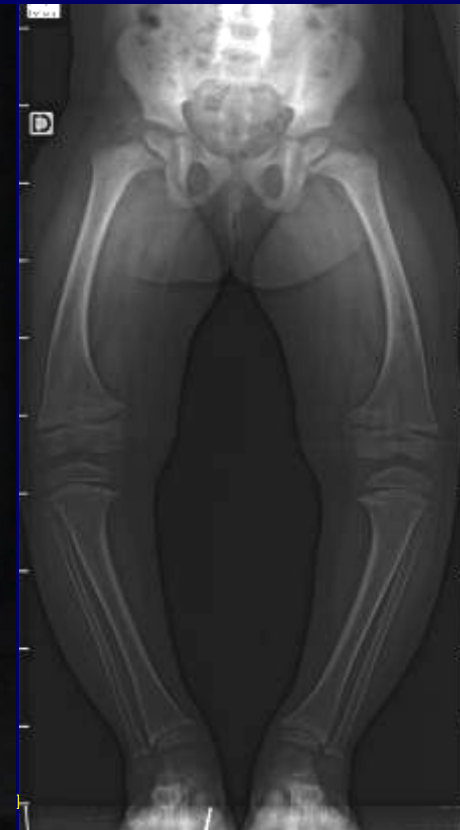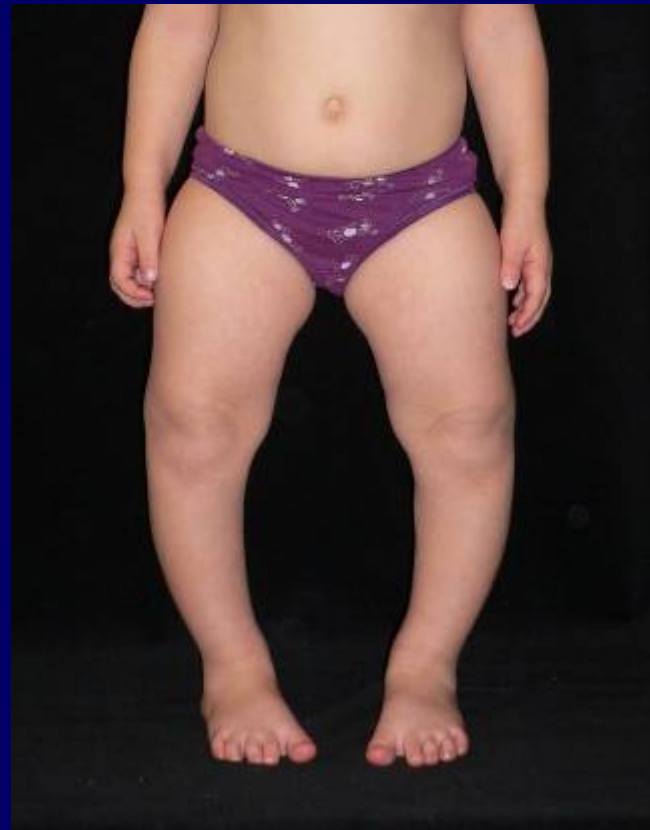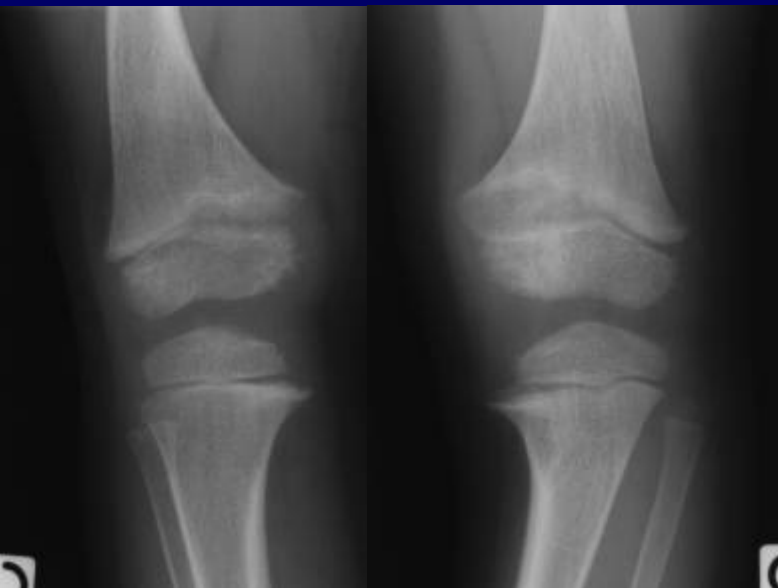


# Genu varum

## Rachitisme carentiel

## Rachitisme Vitamino-résistant

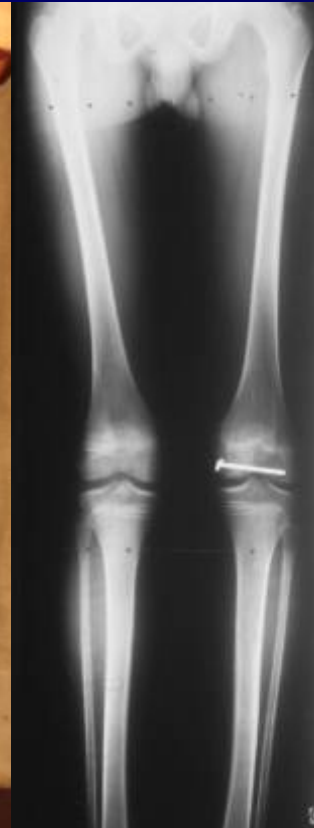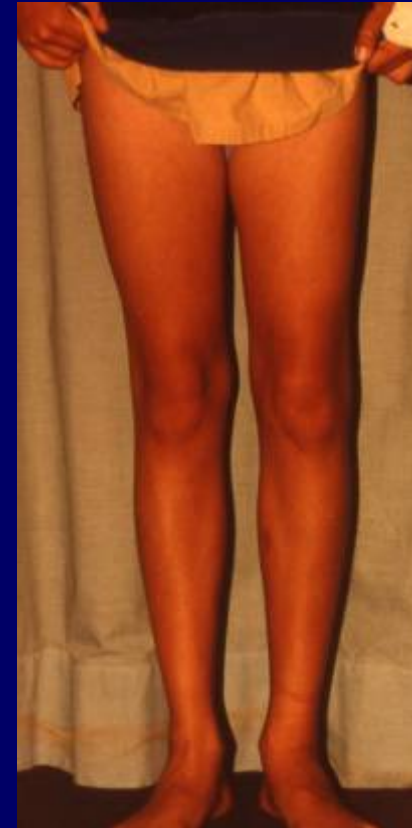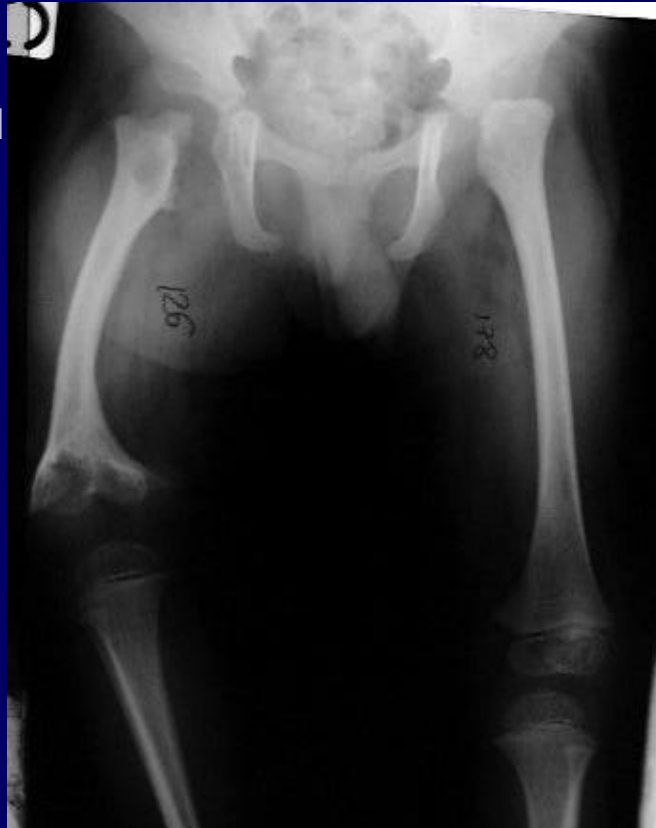- Morphotype Normal
- Examen Clinique
  - Diagnostic
  - Surveillance
- Imagerie
  - Indications
- **Genu varum**
  - Idiopathique
  - Acquis
  - Constitutionnel
- **Genu Valgum**
  - Idiopathique
  - Acquis
  - Constitutionnel
- **Traitement**



# Genu varum

## Epiphysiodèse infectieuse ou traumatique

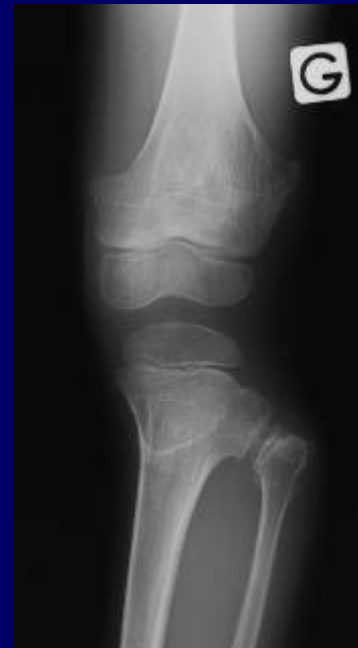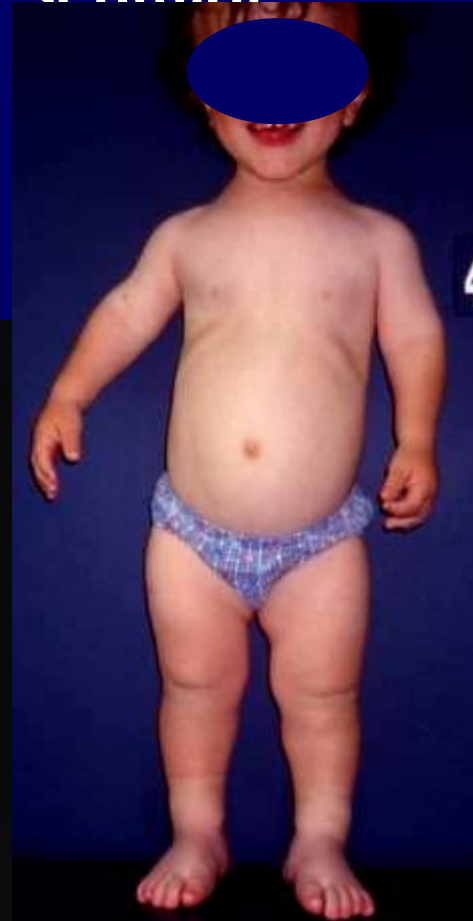- Morphotype Normal
- Examen Clinique
  - Diagnostic
  - Surveillance
- Imagerie
  - Indications
- **Genu varum**
  - Idiopathique
  - Acquis
  - Constitutionnel
- **Genu Valgum**
  - Idiopathique
  - Acquis
  - Constitutionnel
- **Traitement**



# Genu varum

## Maladies osseuses constitutionnelles

- Achondroplasie
- Dysplasie spondylo-épiphysaire
- Dysplasie métaphysaire de Schmidt
- Maladies de surcharge
- Maladie exostosante
- ...



- Morphotype Normal

- Examen Clinique

- Diagnostic
- Surveillance

- Imagerie

- Indications

- Genu varum

- Idiopathique
- Acquis
- Constitutionnel

- Genu Valgum

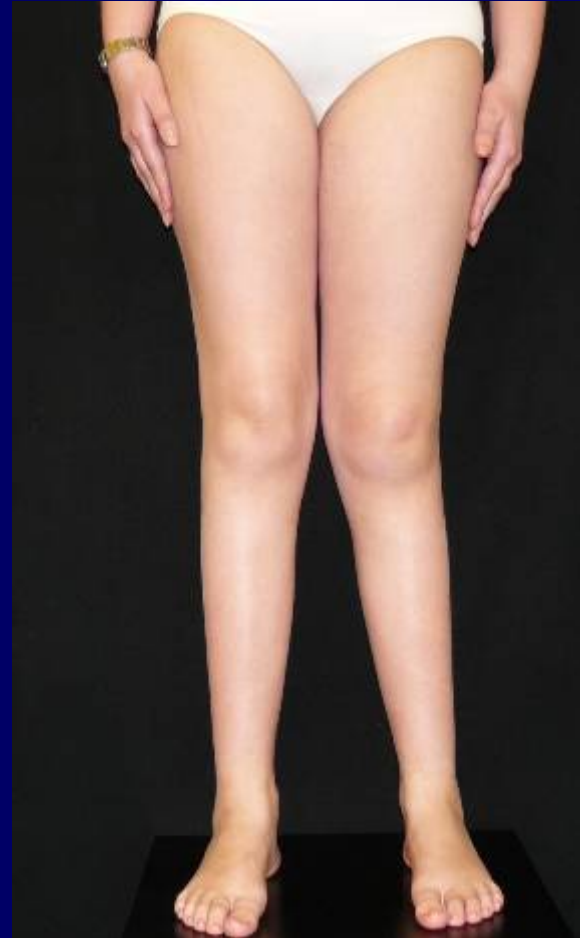- Idiopathique
- Acquis
- Constitutionnel

- Traitement

# Genu Valgum

- Morphotype Normal
- Examen Clinique
  - Diagnostic
  - Surveillance
- Imagerie
  - Indications
- Genu varum
  - Idiopathique
  - Acquis
  - Constitutionnel
- **Genu Valgum**
  - Idiopathique
  - Acquis
  - Constitutionnel
- Traitement

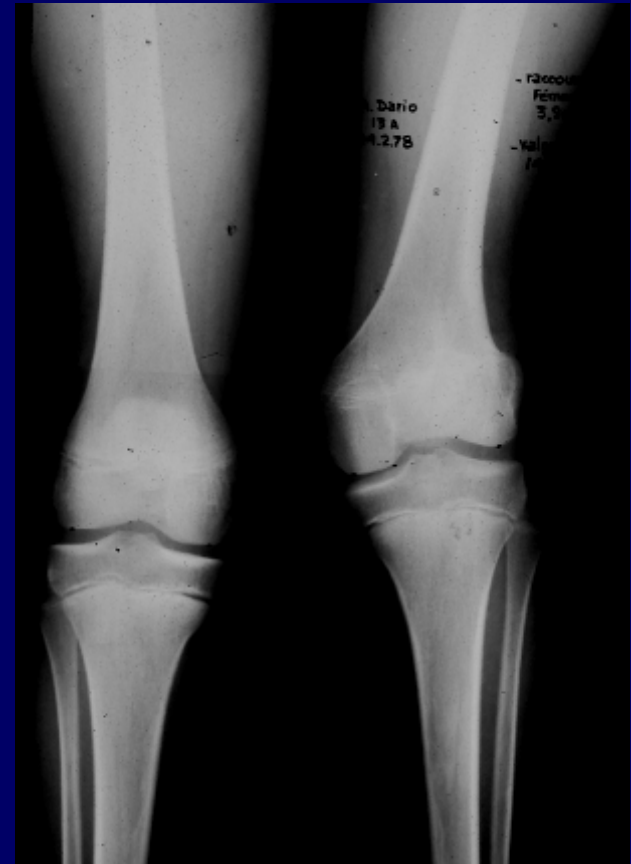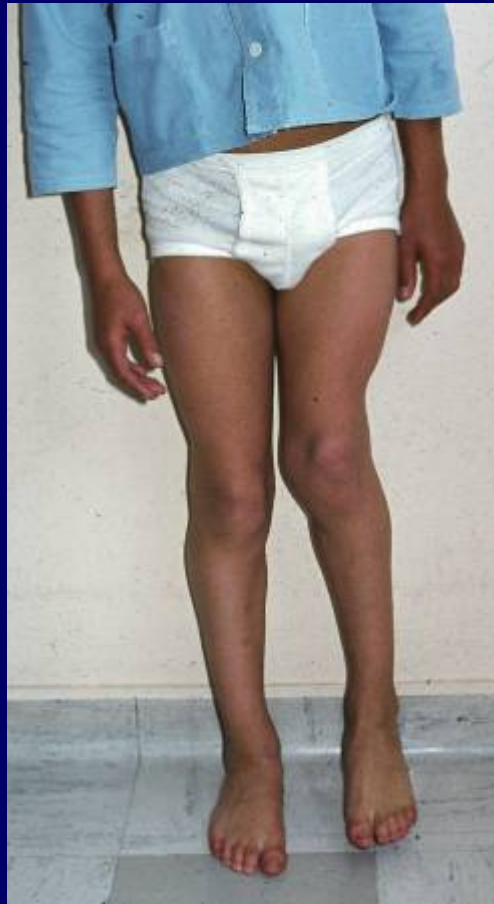- **Idiopathique**



# Genu Valgum

- Morphotype Normal
- Examen Clinique
  - Diagnostic
  - Surveillance
- Imagerie
  - Indications
- Genu varum
  - Idiopathique
  - Acquis
  - Constitutionnel
- **Genu Valgum**
  - Idiopathique
  - Acquis
  - Constitutionnel

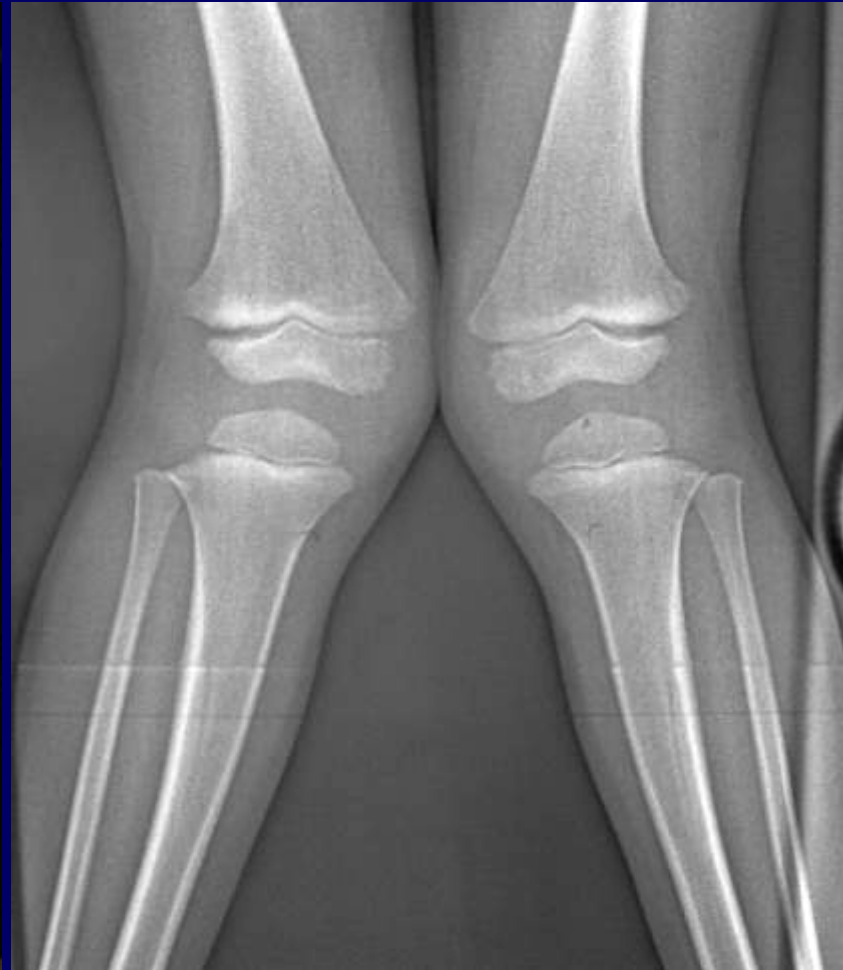
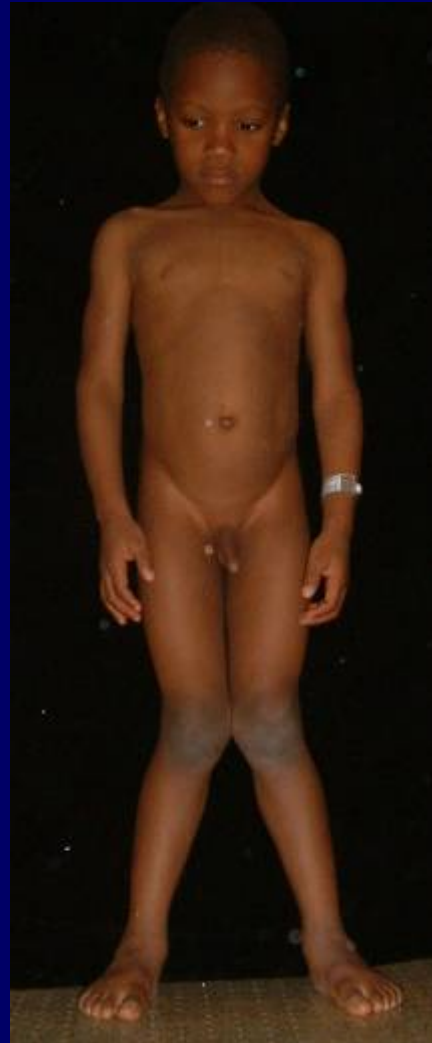- Obèse
- Epiphysiodèse
  - Infectieuse
  - Post-Traumatique



# Genu Valgum

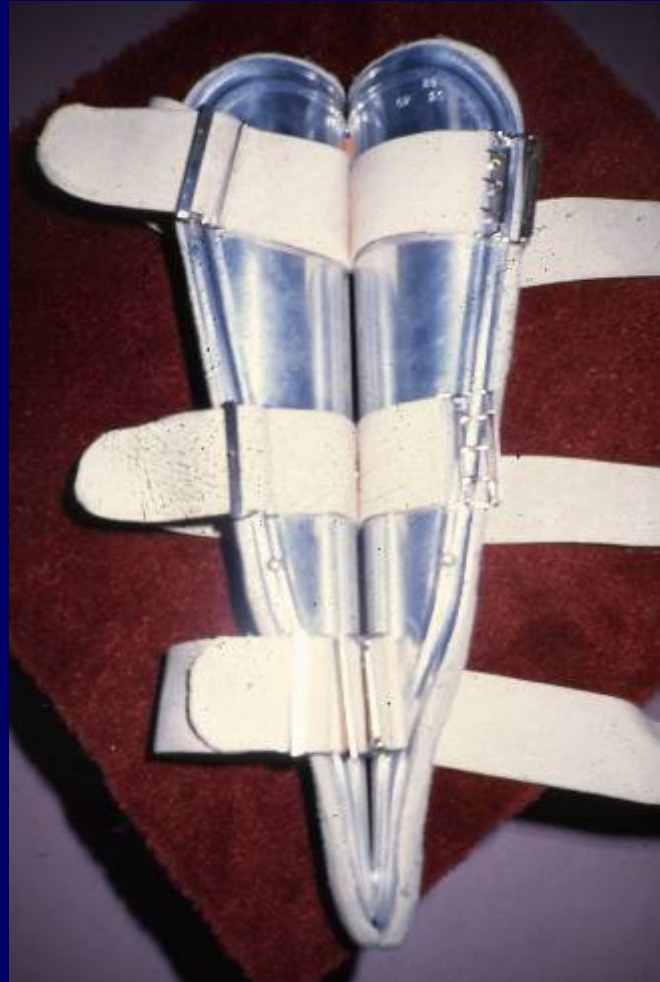## Maladie Osseuse Constitutionnelle

- Morphotype Normal
- Examen Clinique
  - Diagnostic
  - Surveillance
- Imagerie
  - Indications
- Genu varum
  - Idiopathique
  - Acquis
  - Constitutionnel
- **Genu Valgum**
  - Idiopathique
  - Acquis
  - **Constitutionnel**
- **Traitement**



- Morphotype Normal
- Examen Clinique
  - Diagnostic
  - Surveillance
- Imagerie
  - Indications
- Genu varum
  - Idiopathique
  - Acquis
  - Constitutionnel
- Genu Valgum
  - Idiopathique
  - Acquis
  - Constitutionnel

## • Appareillage ...

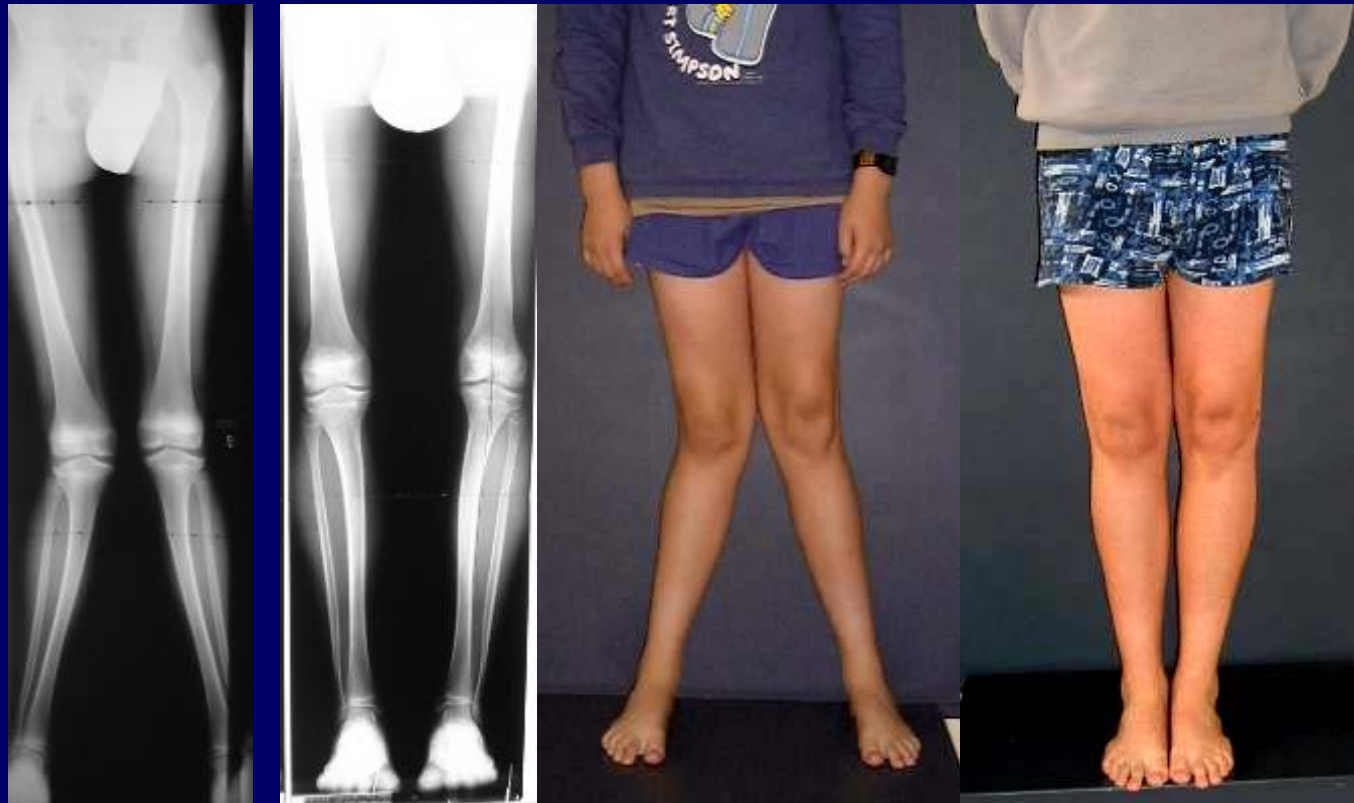

► **Traitement**

- Morphotype Normal
- Examen Clinique
  - Diagnostic
  - Surveillance
- Imagerie
  - Indications
- Genu varum
  - Idiopathique
  - Acquis
  - Constitutionnel
- Genu Valgum
  - Idiopathique
  - Acquis
  - Constitutionnel

- **Appareillage**
- **Epiphysiodèse asymétrique**
  - Bowen

## Traitement

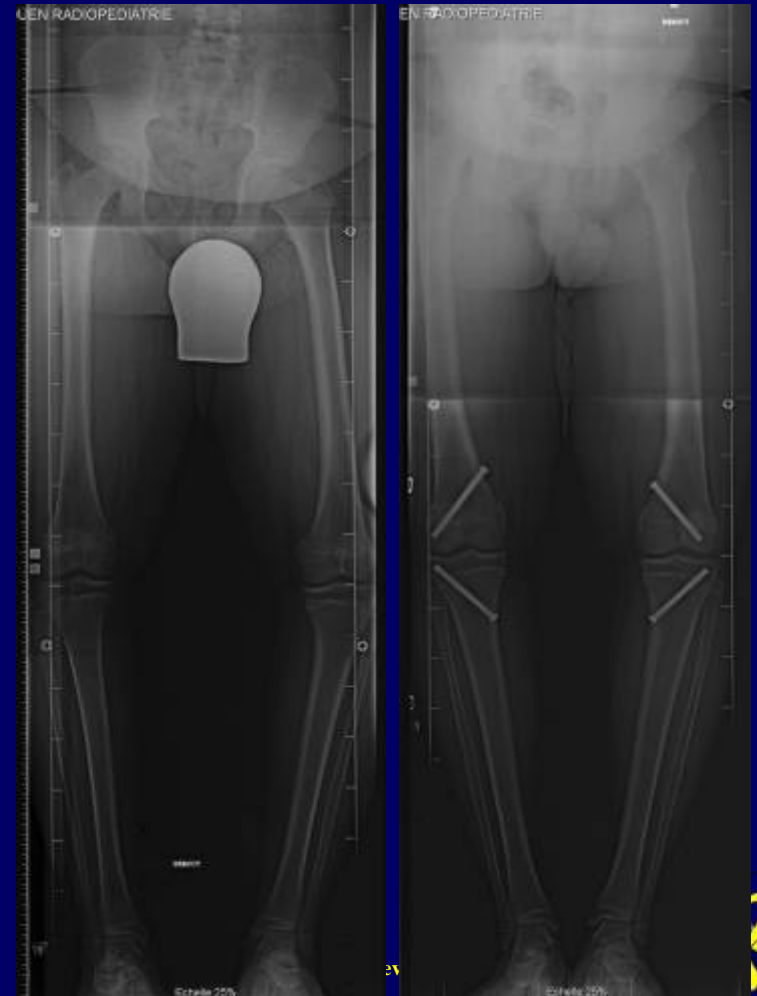


- Morphotype Normal
- Examen Clinique
  - Diagnostic
  - Surveillance
- Imagerie
  - Indications
- Genu varum
  - Idiopathique
  - Acquis
  - Constitutionnel
- Genu Valgum
  - Idiopathique
  - Acquis
  - Constitutionnel

- **Appareillage**
- **Epiphysiodèse asymétrique**
  - **Bowen**
  - **Vissage**



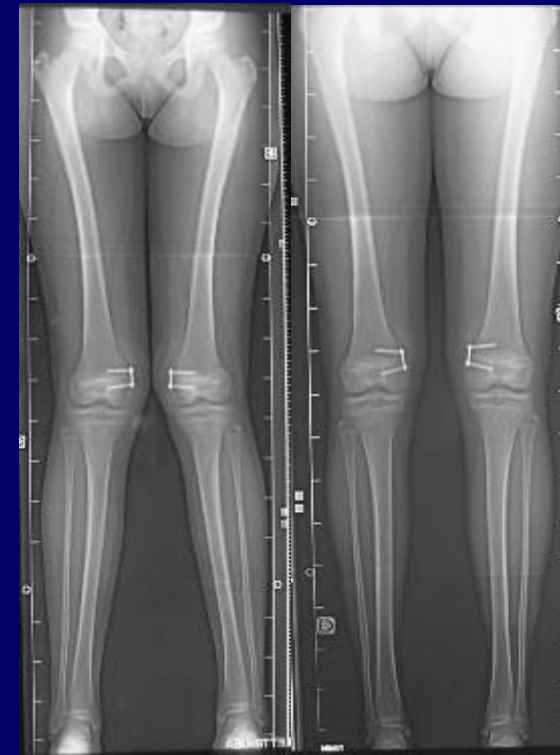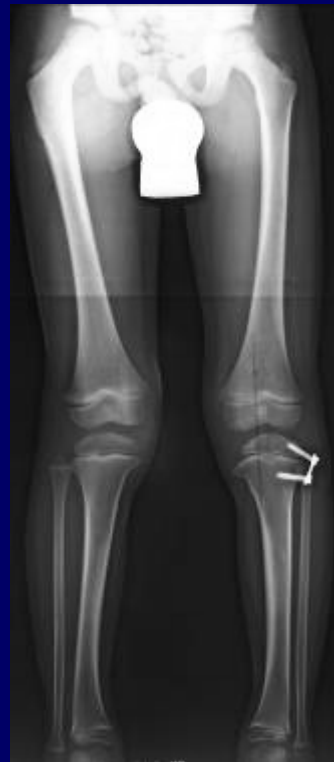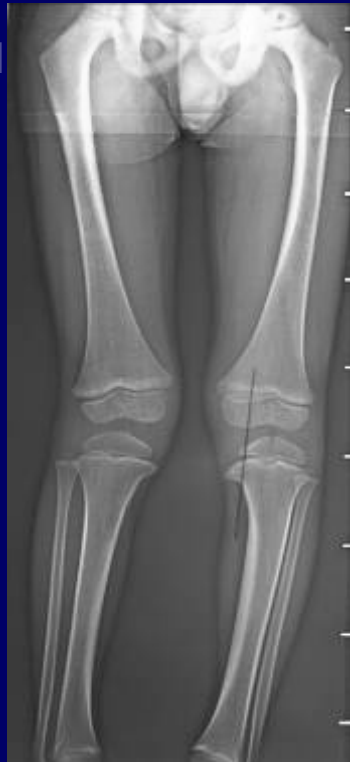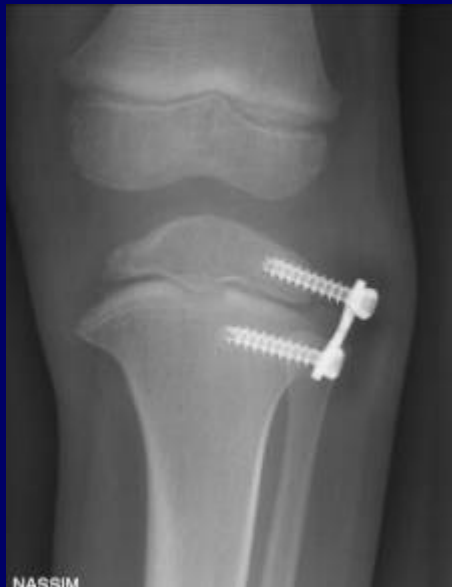## Traitement



- Morphotype Normal
- Examen Clinique
  - Diagnostic
  - Surveillance
- Imagerie
  - Indications
- Genu varum
  - Idiopathique
  - Acquis
  - Constitutionnel
- Genu Valgum
  - Idiopathique
  - Acquis
  - Constitutionnel

- **Appareillage**
- **Epiphysiodèse asymétrique**
  - Bowen
  - Vissage
  - Plaque

## Traitement



- Morphotype Normal
- Examen Clinique
  - Diagnostic
  - Surveillance
- Imagerie
  - Indications
- Genu varum
  - Idiopathique
  - Acquis
  - Constitutionnel
- Genu Valgum
  - Idiopathique
  - Acquis
  - Constitutionnel

- **Appareillage**
- **Epiphysiodèse asymétrique**
- **Ostéotomies**



## Traitement

