



Collège Hospitalier et Universitaire  
de Chirurgie Pédiatrique

DESC de Chirurgie Pédiatrique

*Session de Septembre 2009 - PARIS*

# Greffe de peau chez l'enfant

Docteur Caroline François-Fiquet

# Plan

1. Définition

2. Indications

3. Techniques:

peau totale

peau mince non expensée, et expensée

4. Pansement

5. Complications et séquences

6. L' «essentiel» en 10 points

# Définition

- Fragment tissu
- Séparation complète
- Revascularisation spontanée :  
Eviter cisaillement, espace mort
- Prise fonction de l'épaisseur  
Grefe mince prise facile mais rétraction plus importante et esthétique moins bon



# Indications

- Naevus congénital géant  
(si suture directe > 3 temps)
- Brûlures (primaire ou secondaire)
- Pertes de substance traumatiques
- Pertes de substance «chirurgicales»  
(néoplasie, brides, infectieux...)

Techniques

# Prérogatives

- Surface
- Aspect :  
épaisseur, coloration
- Discrétion :  
cicatricielle et facilité de fermeture

# + Greffe de peau totale

## AVANTAGES :

Esthétique

Fonctionnelle

Moins de rétraction

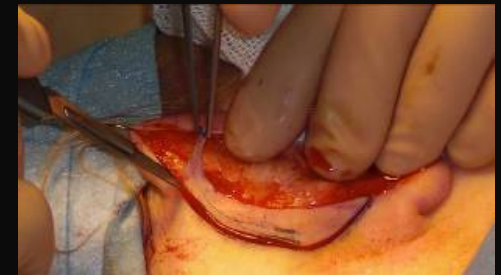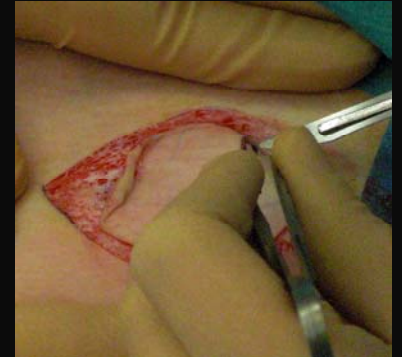## INCONVENIENTS :

Cicatrice

Couleur

## TECHNIQUE DE PRELEVEMENT :

Lame froide

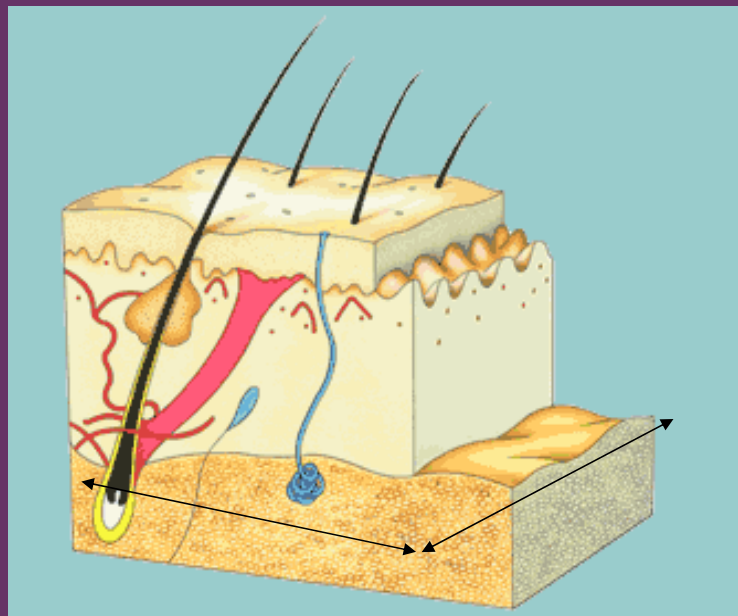


Epiderme /derme en totalité avec dégraissage

8 à 15 dixièmes de millimètre

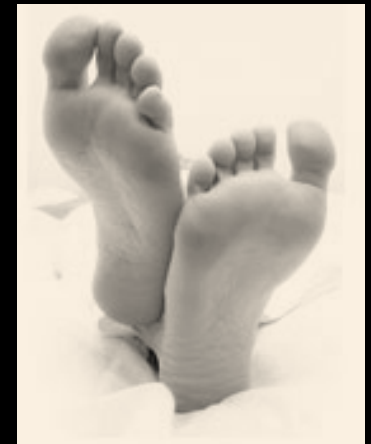Suture directe avec séquelle esthétique

+



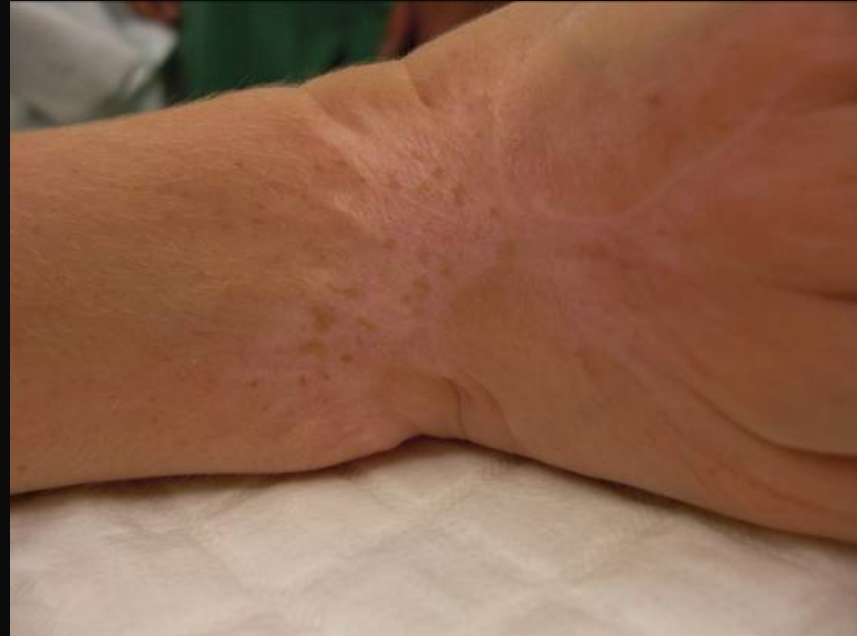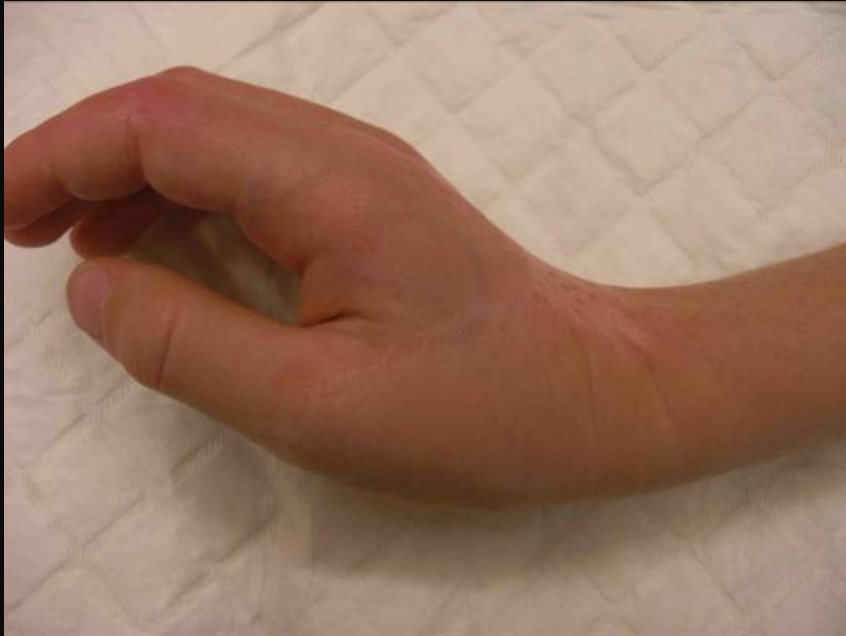# Sites de prélèvement

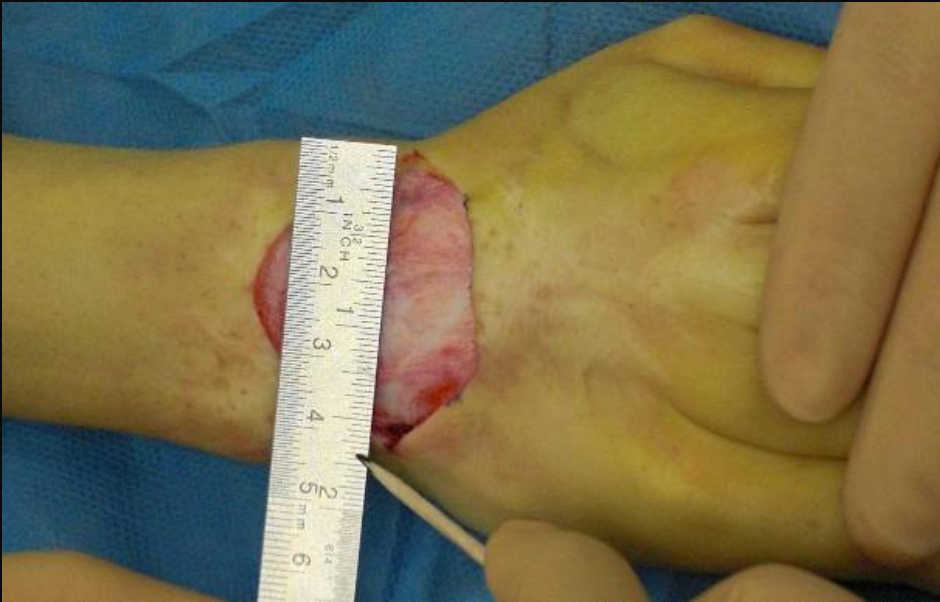- Pli abdominal inférieur
- Rétro auriculaire  
(pas séquelle  
cicatricielle)
- Bras
- Cervicale
- Plantaire (enfant non  
marchant)



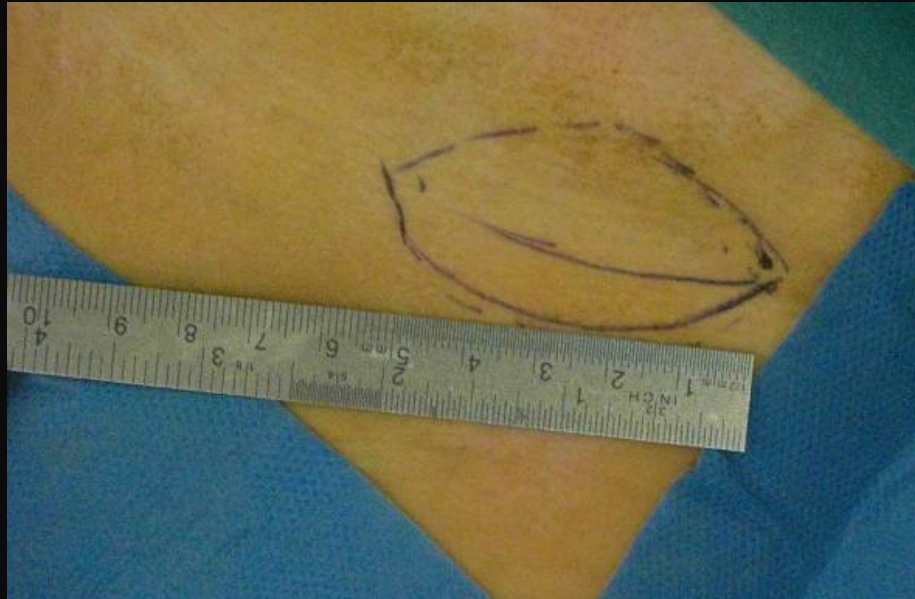+

# Perte de substance bride rétractile

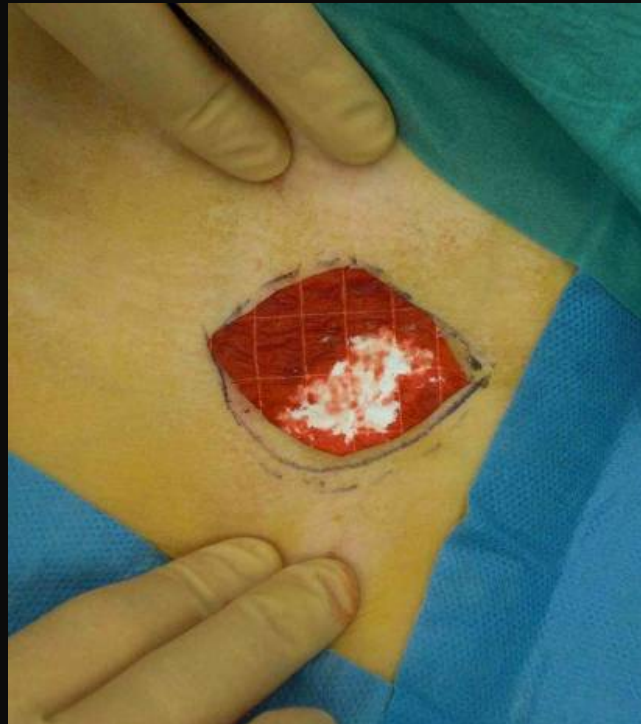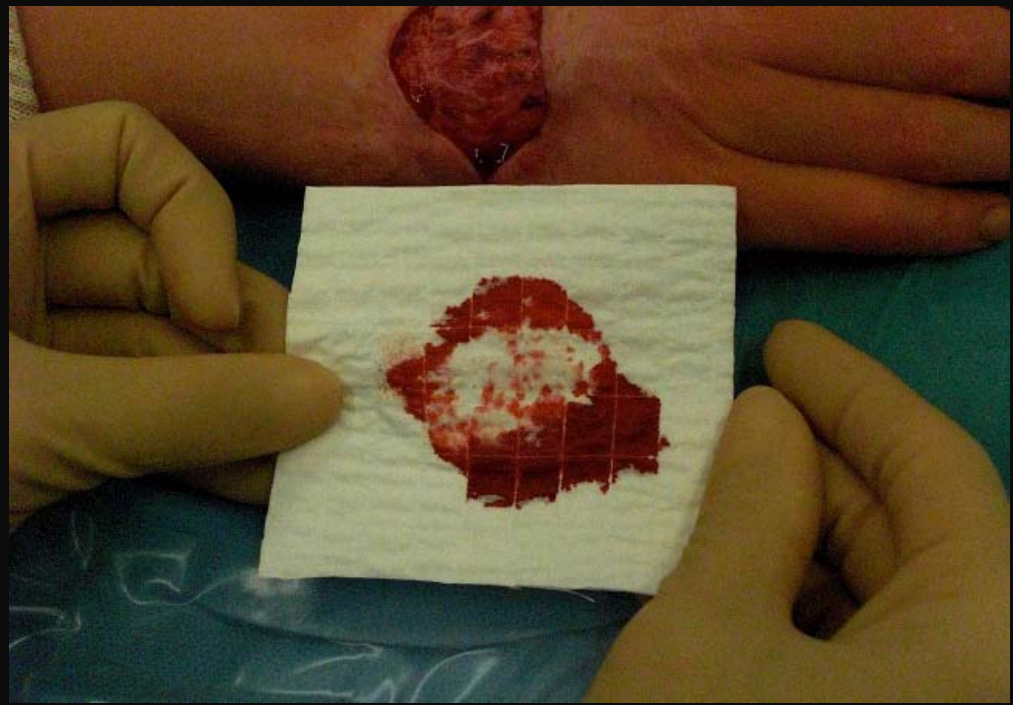

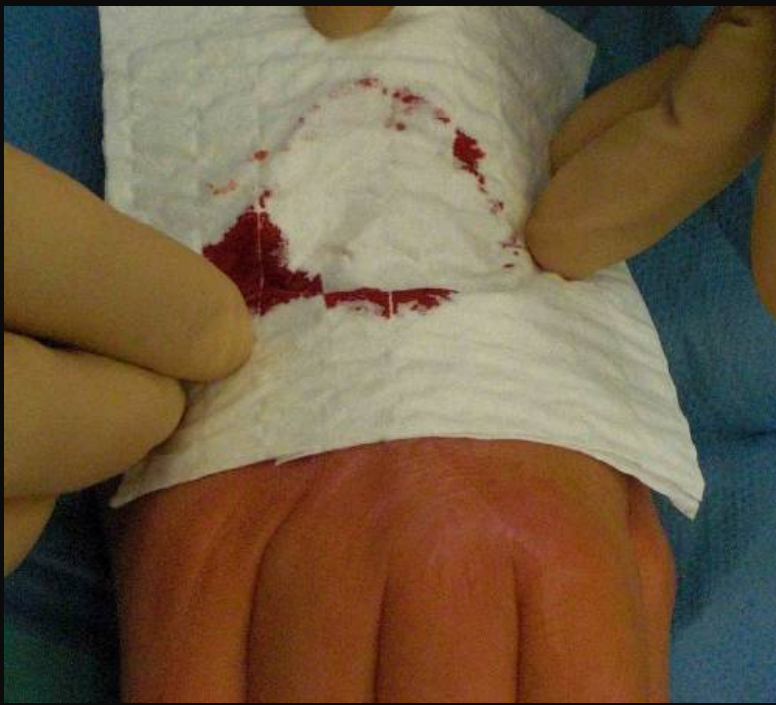


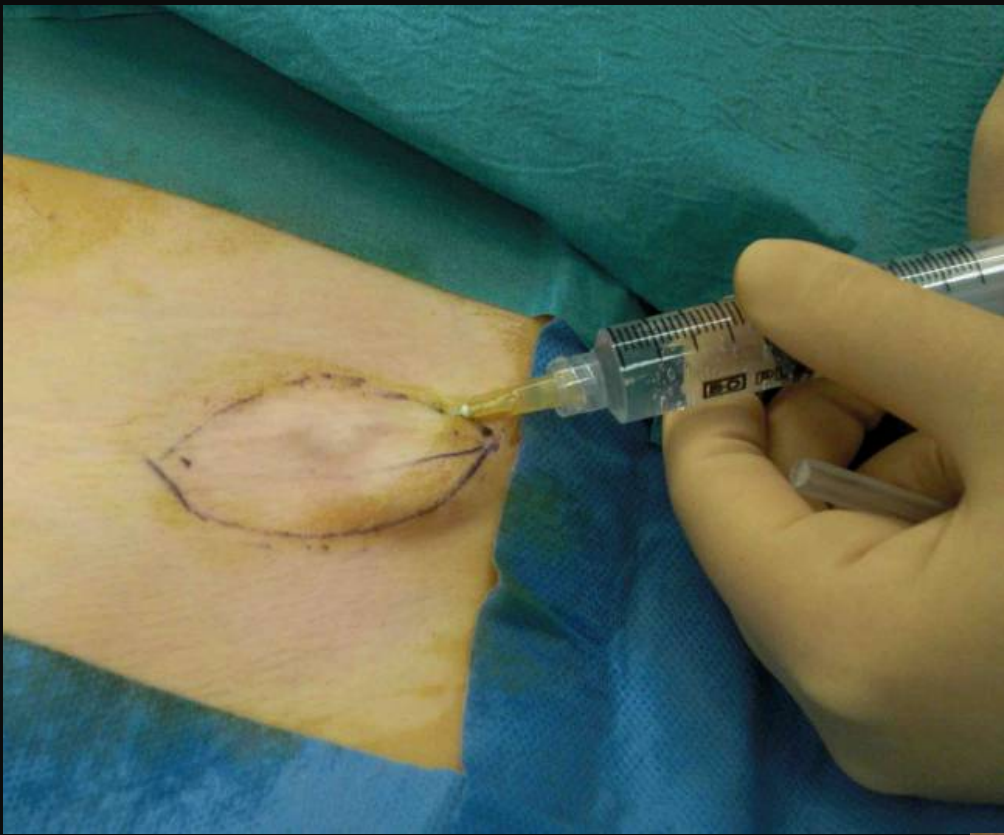
Mesure de la perte  
de substance



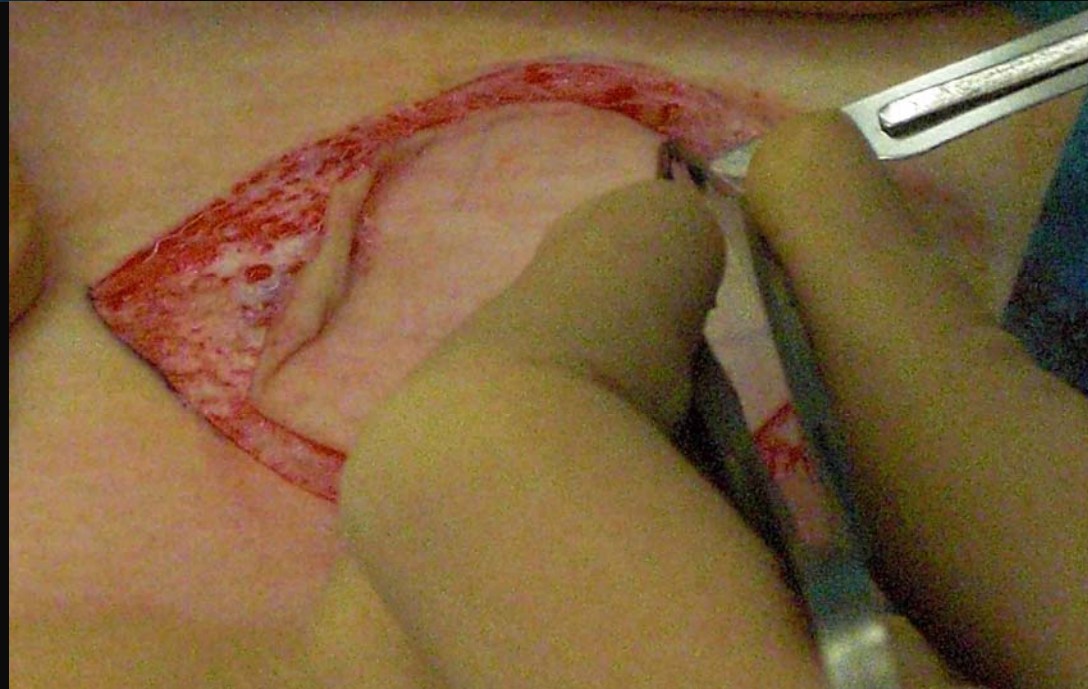Pli abdominal :  
éviter les zones pilleuses  
Peut être prélevé  
sur toute sa longueur

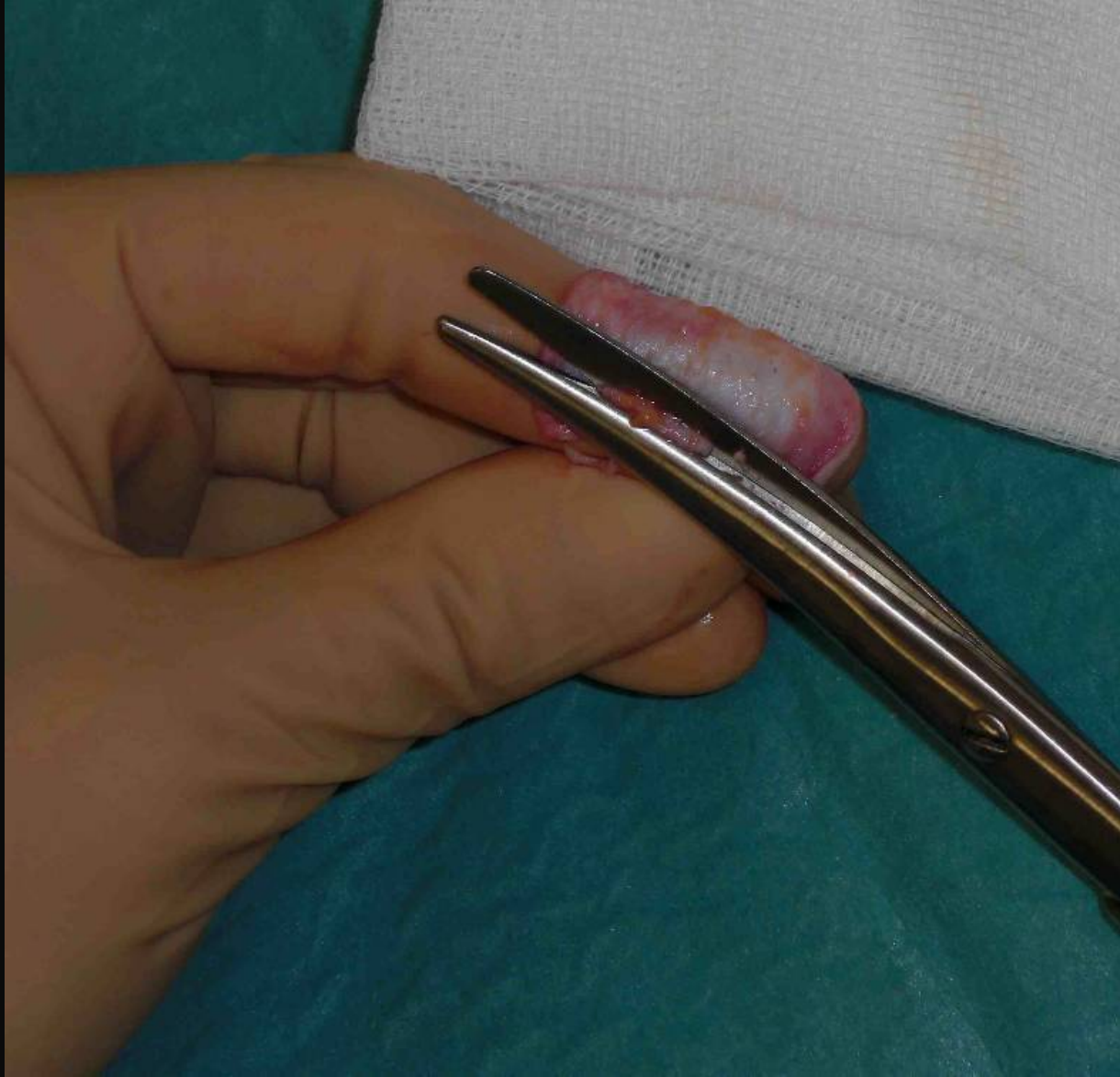



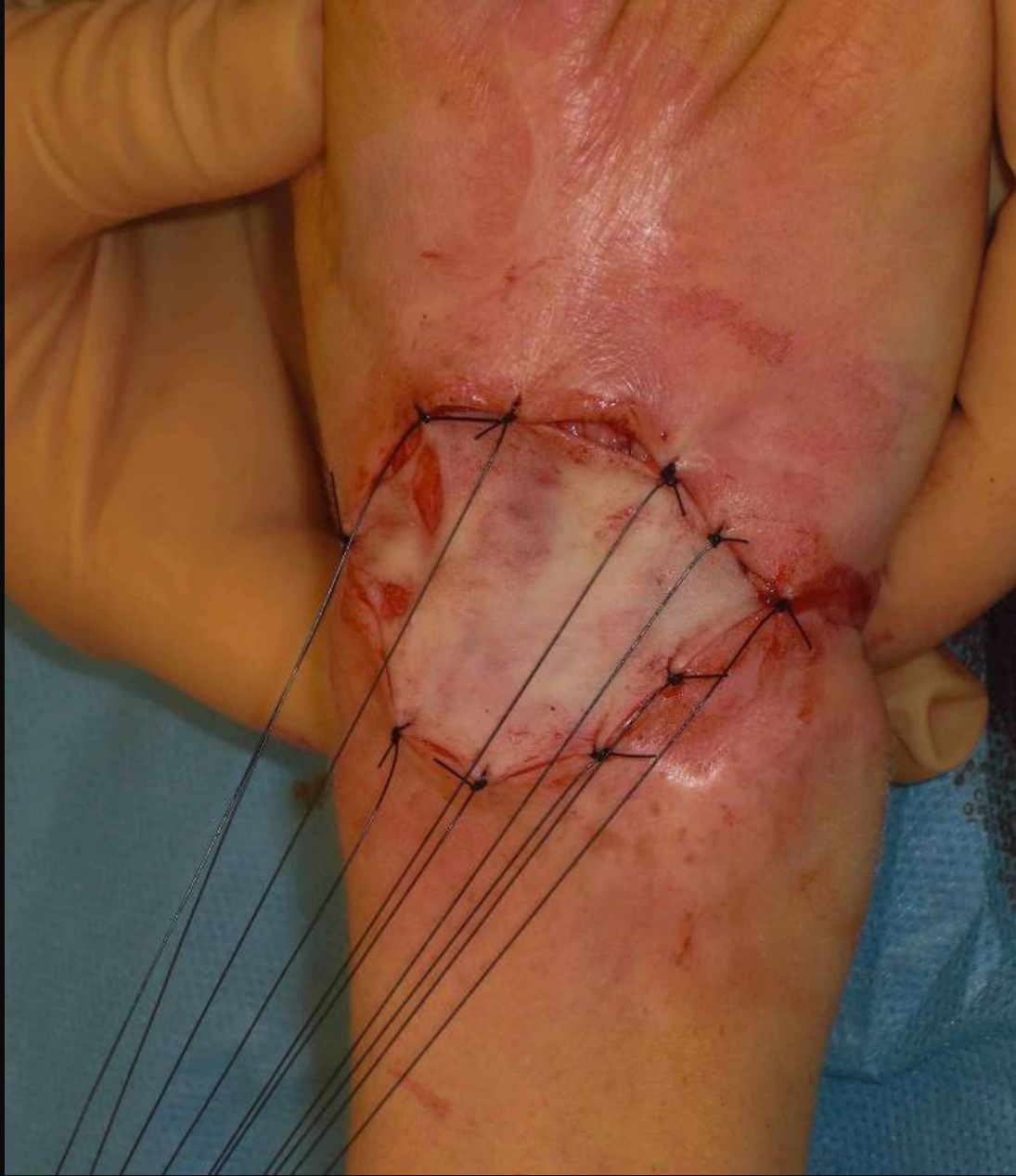
Autre technique  
de mesure



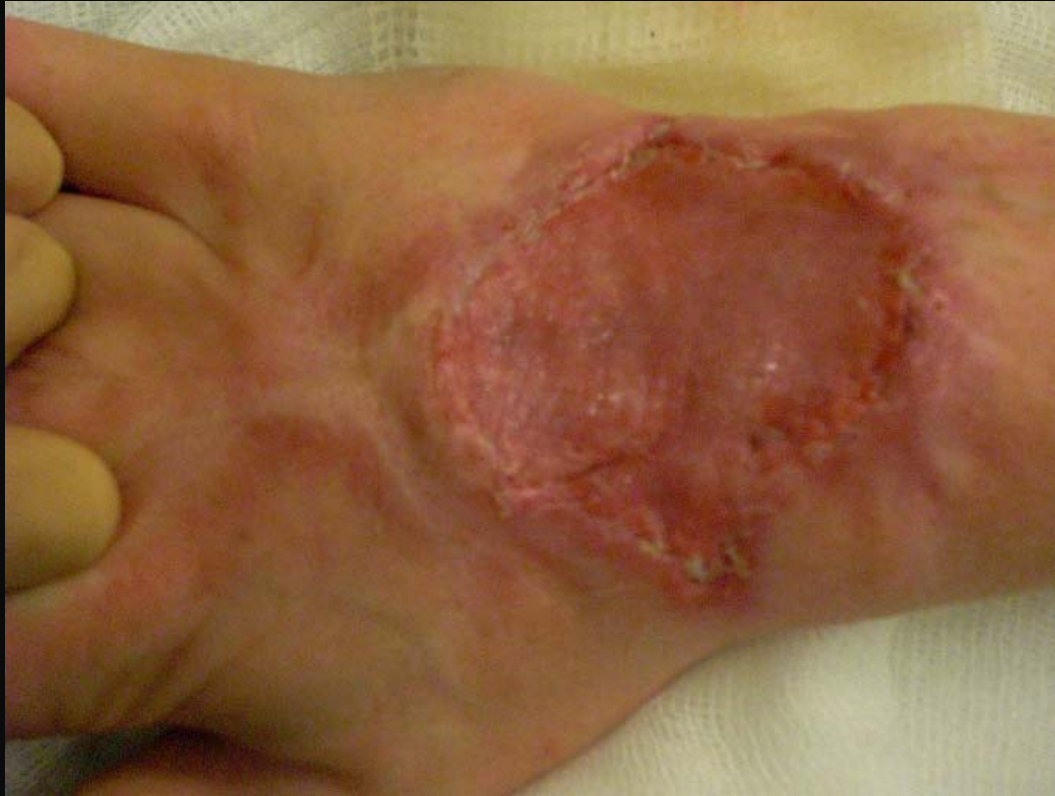Infiltration xylo adr :  
Hydrodissection  
Antalgique  
Saignement

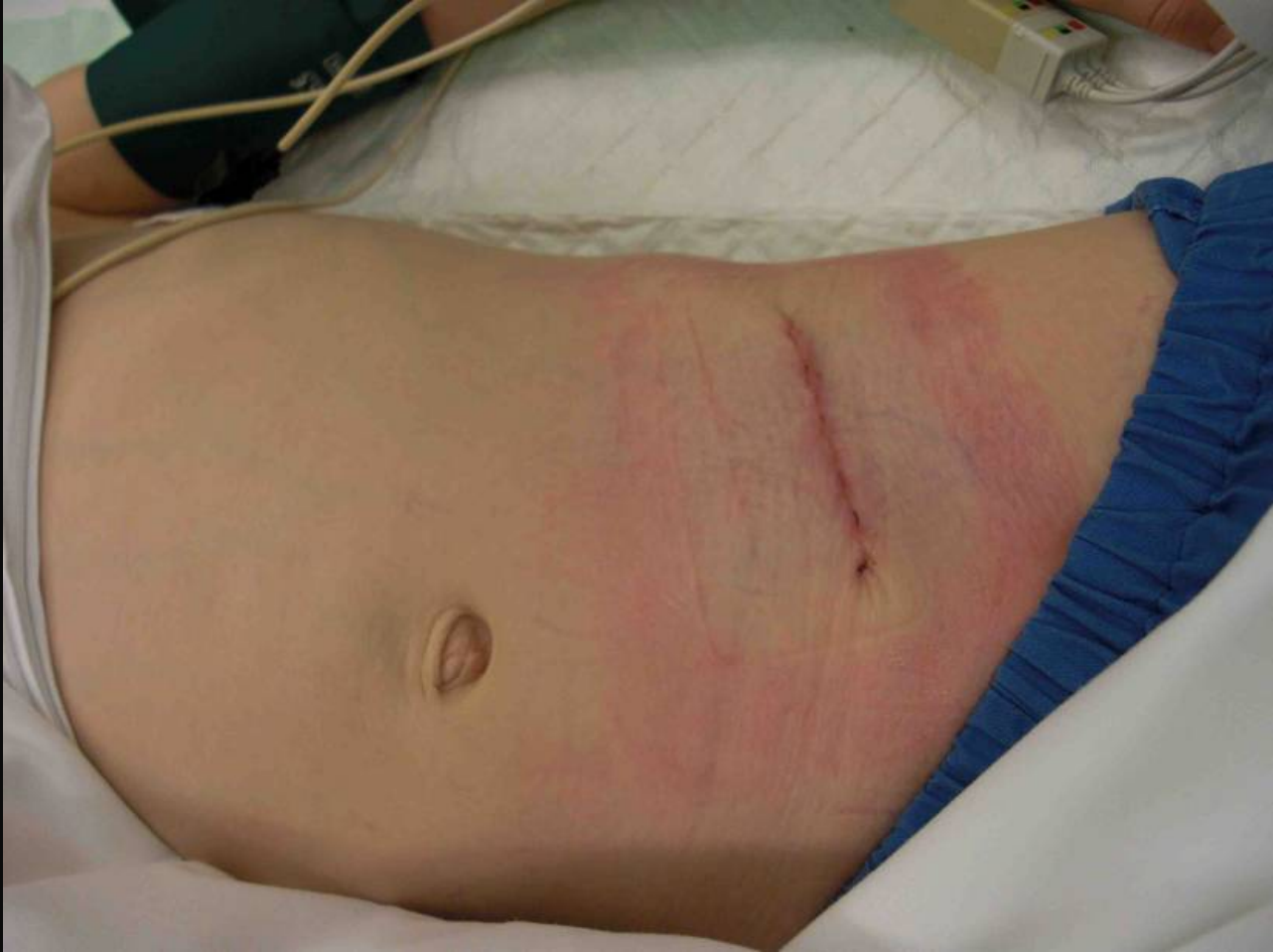




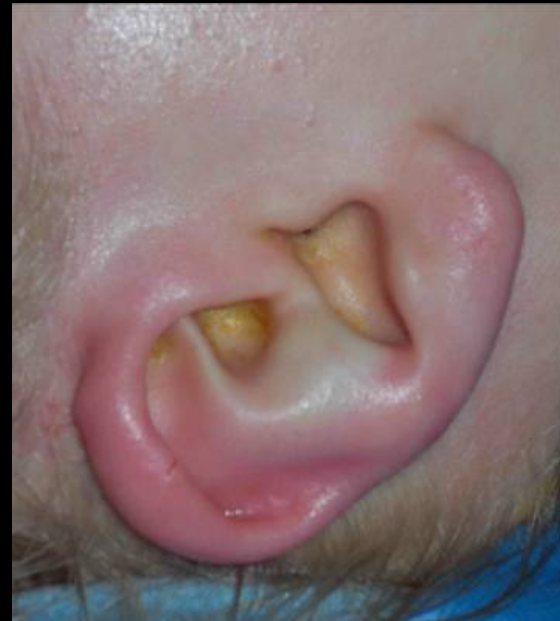
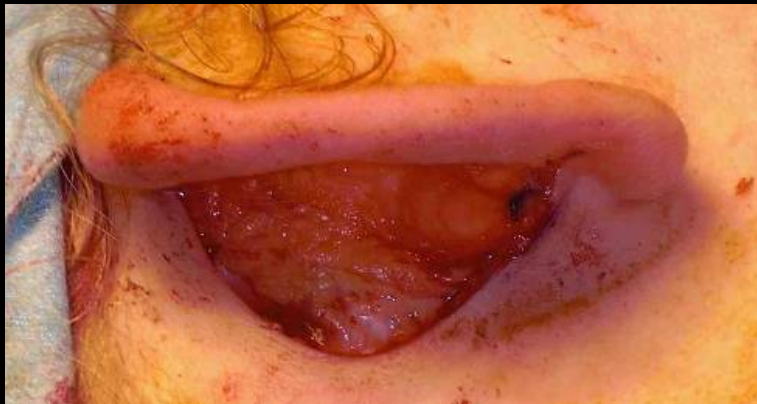
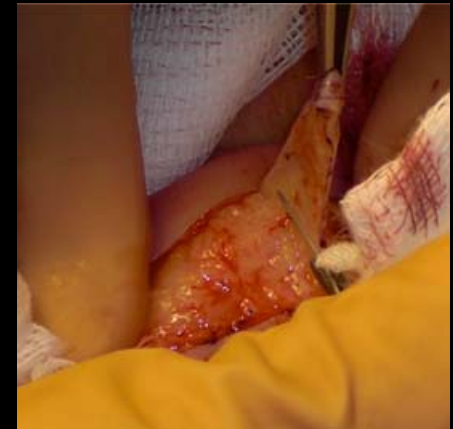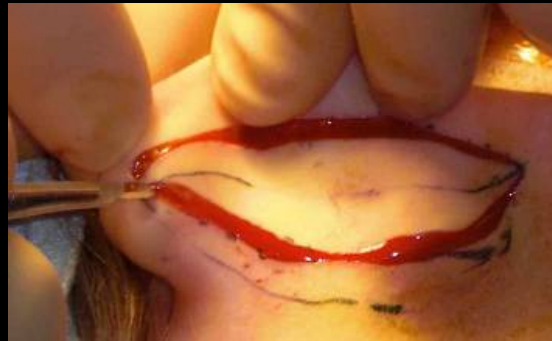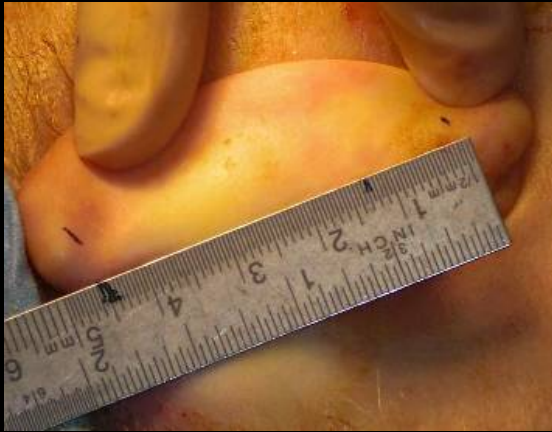+ Aspect à 10 jours



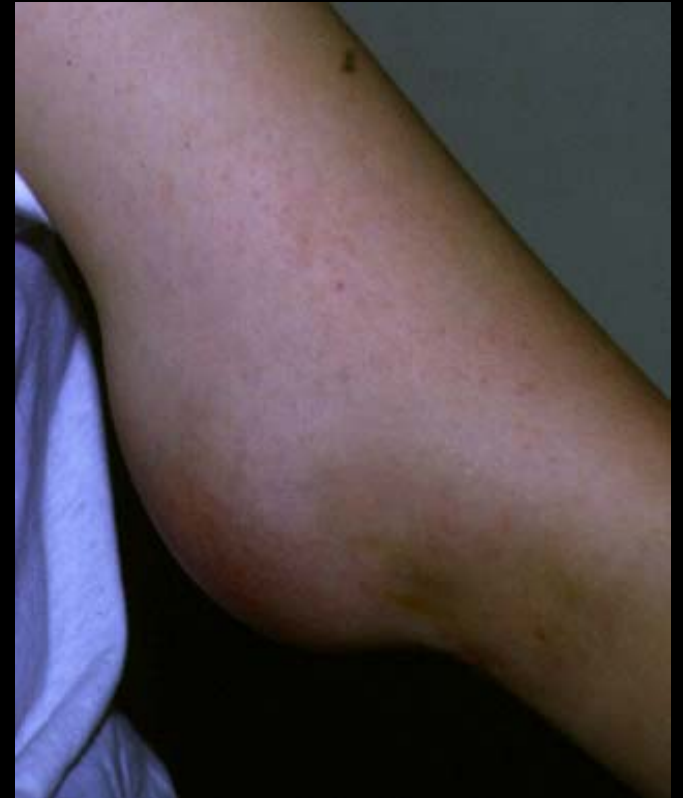
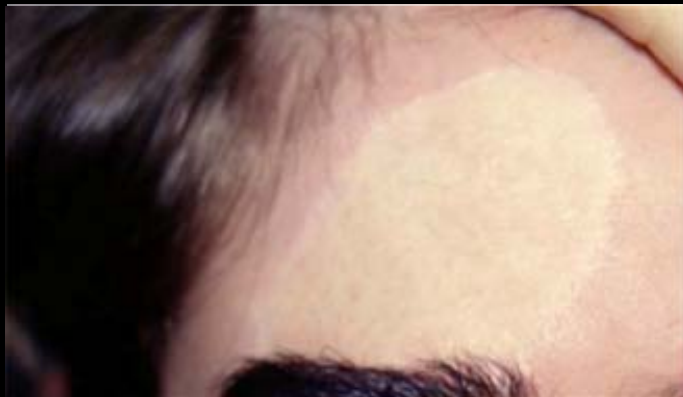
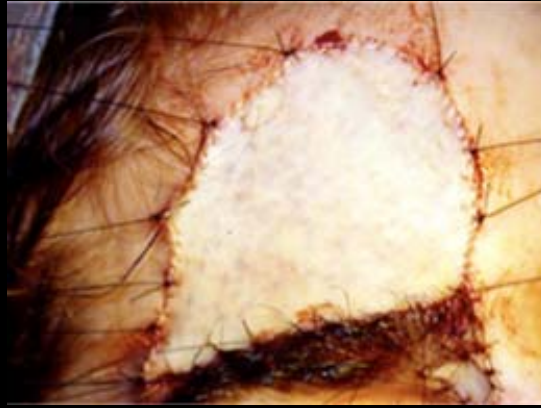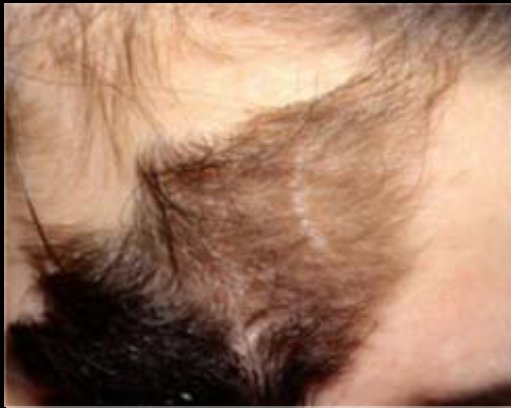# Exemple rétro auriculaire



# Alternative

Pose d'un expendeur  
avant le prélèvement de  
greffe de peau totale



# **+ GREFFE DE PEAU MINCE**

## **INCONVENIENTS :**

**Aspect esthétique final :  
effet patch, résille, couleur**

**Qualité :  
rétraction, faible souplesse cutanée**

**Algique**

## **AVANTAGES :**

**Surface importante**

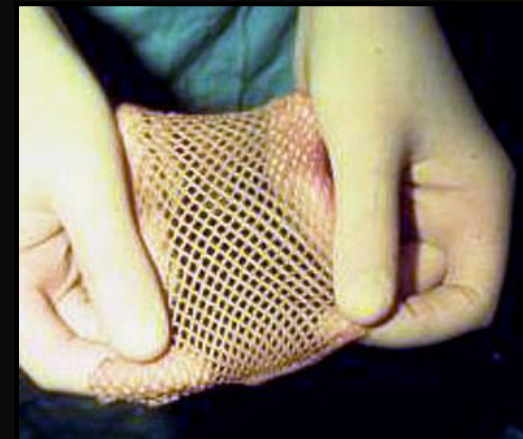**Cicatrisation spontanée site donneur**

**Facile**

**Reprélevable**

## **TECHNIQUE DE PRELEVEMENT :**

**Dermatome**

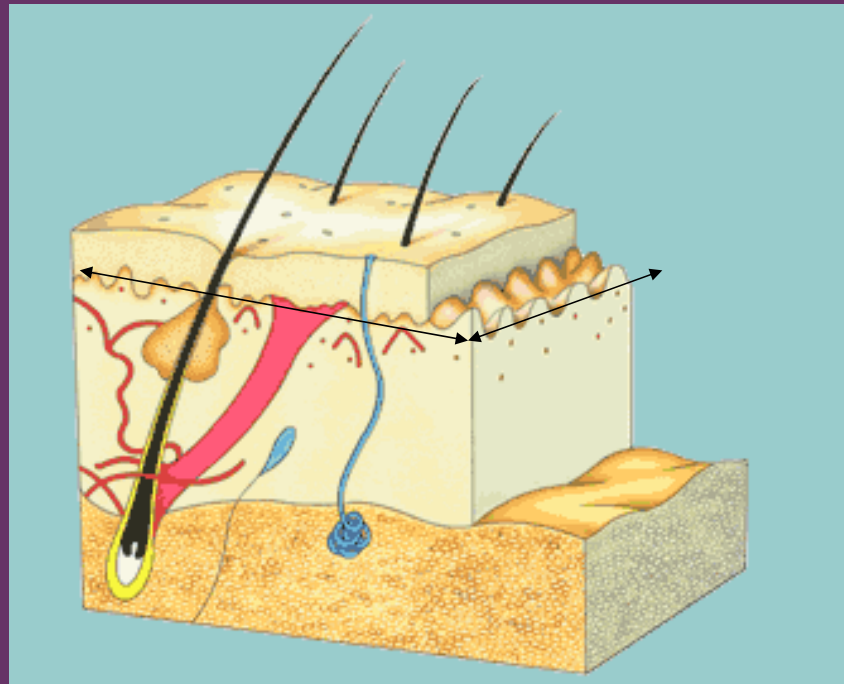


**Epiderme + partie superficielle des crêtes  
dermiques**

**2 à 3 dixièmes de millimètre**

**Cicatrisation spontanée par les annexes ou les  
papilles dermiques**

+





# Greffe de peau mince

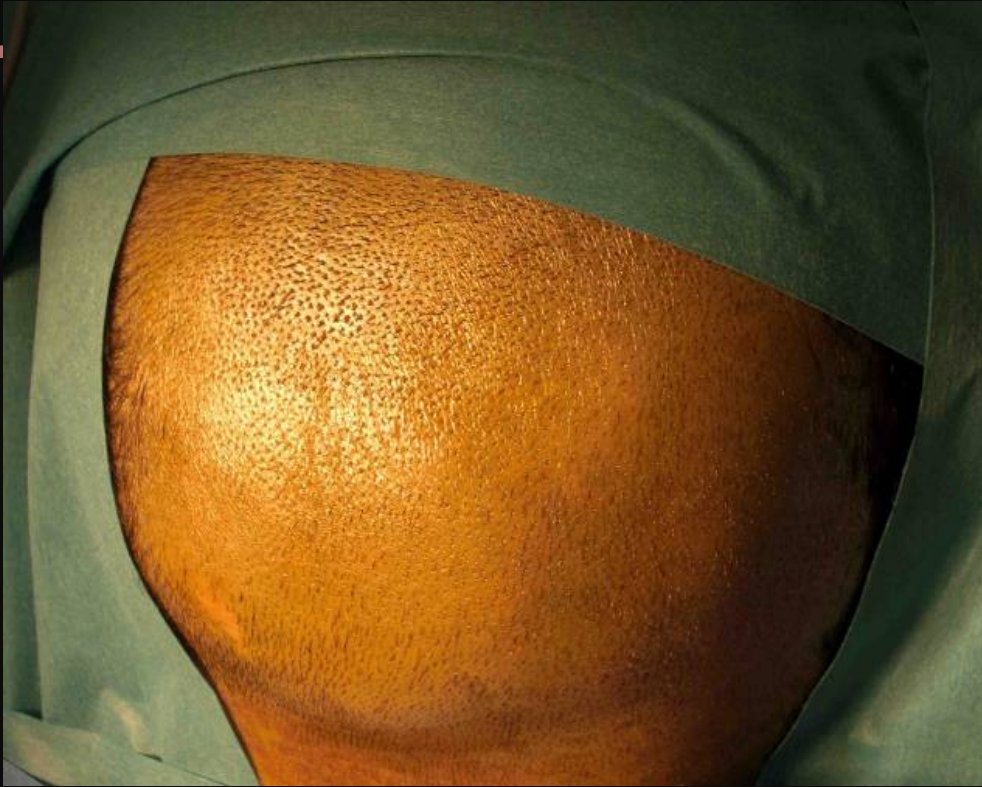Prélèvement  
au dermatome

QuickTime™ et un  
décompresseur Photo - JPEG  
sont requis pour visionner cette image.

# Sites de prélèvement

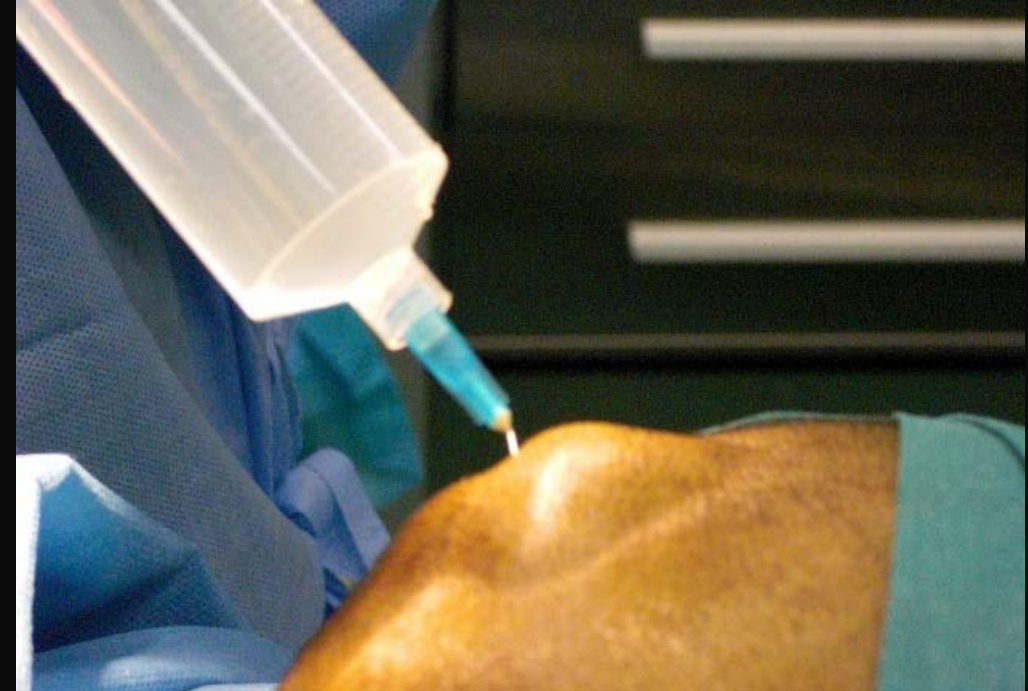- Cuisses :  
Favoriser zone moins visible  
(interne) mais peut être circulaire
- Cuir chevelu  
Pas cicatrice
- Fesses
- Dos



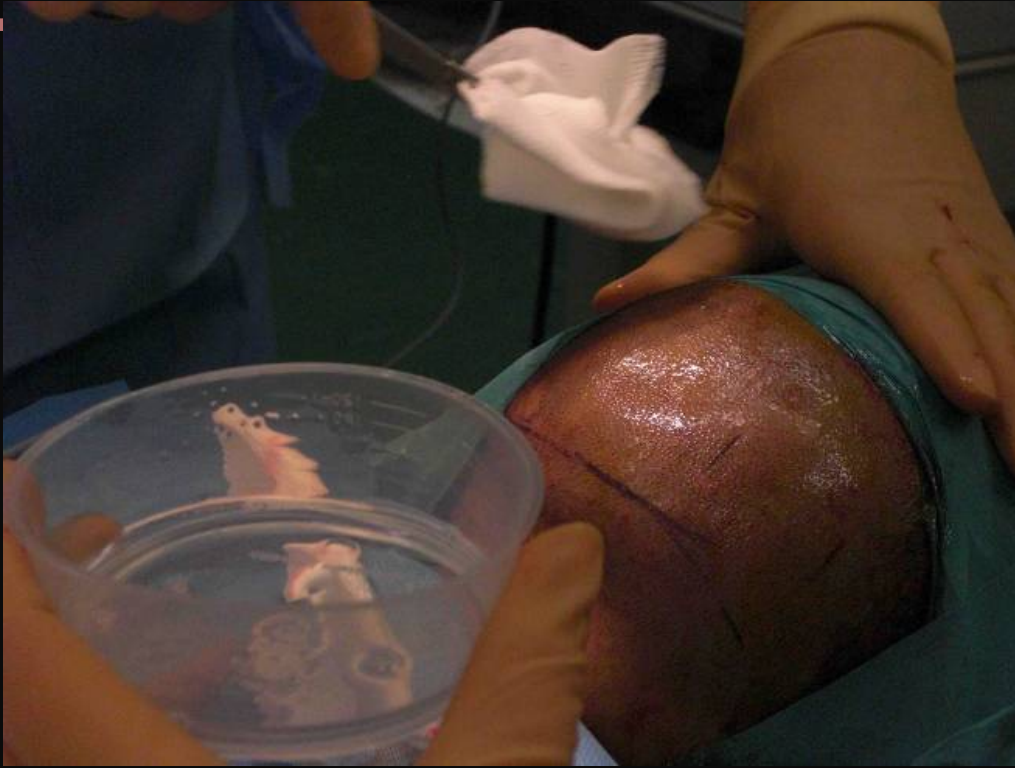


# Exemple prélèvement cuir chevelu

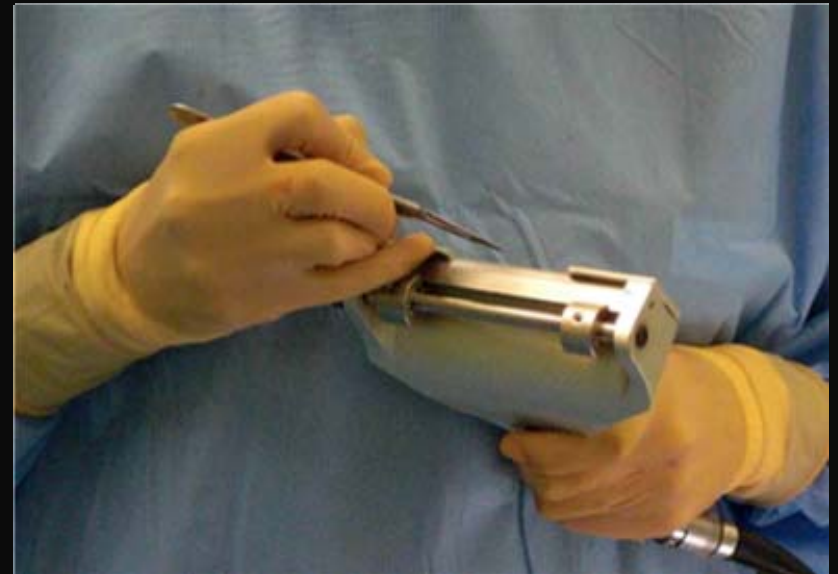Raser les cheveux  
+++  
Infiltration +++

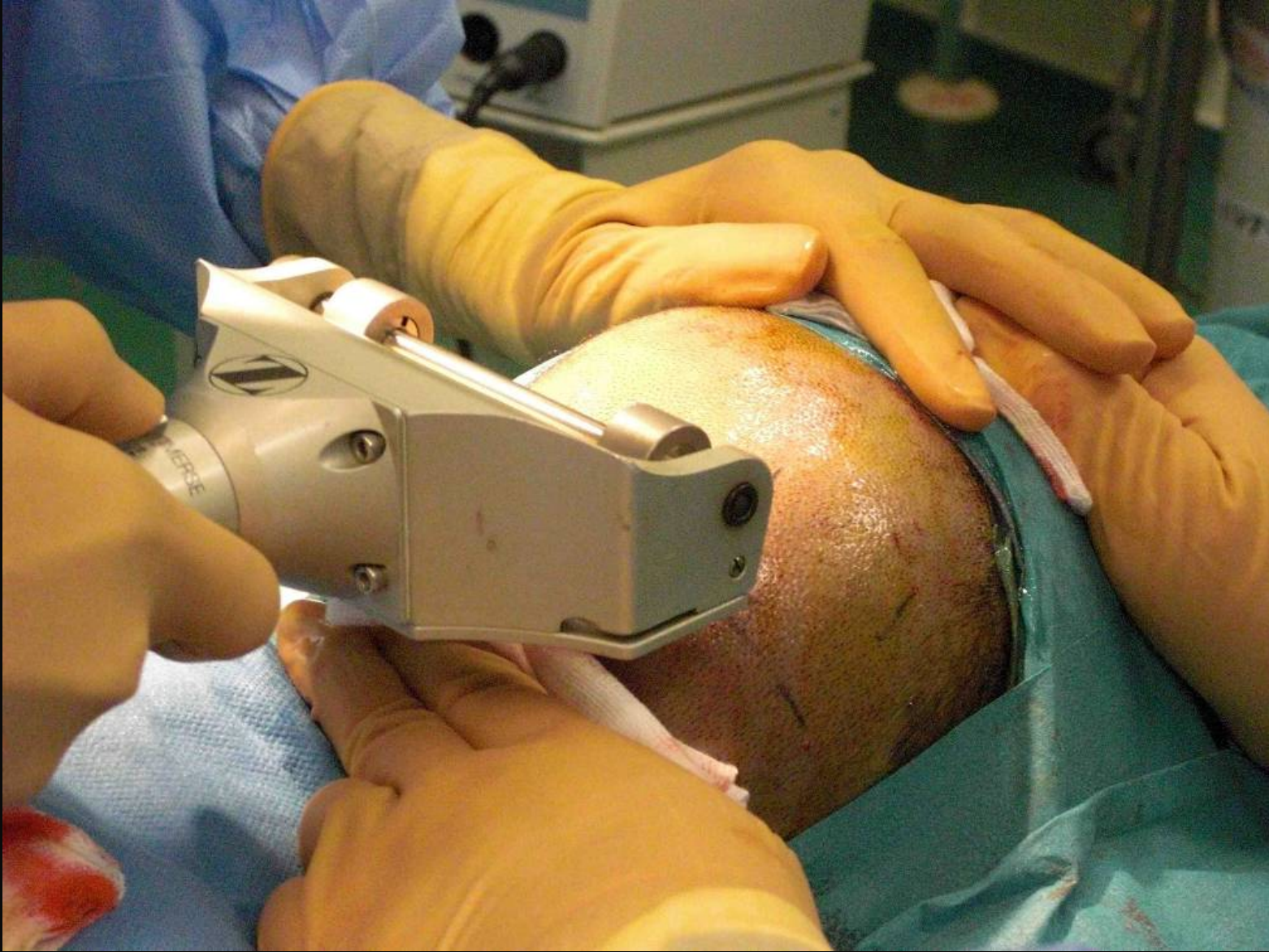


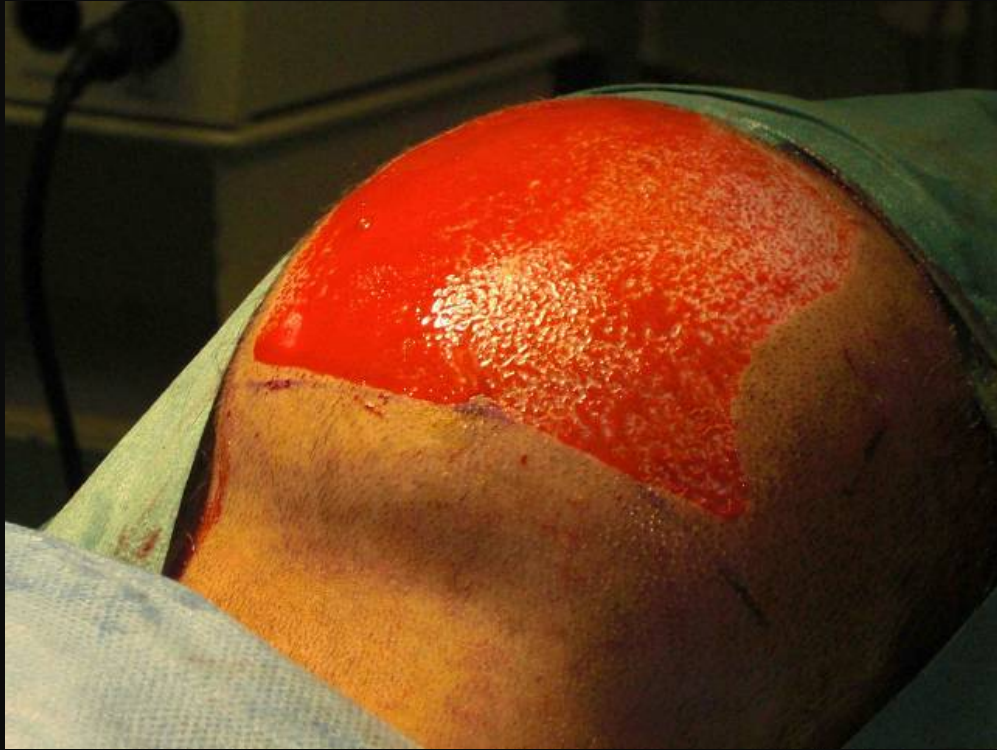
+



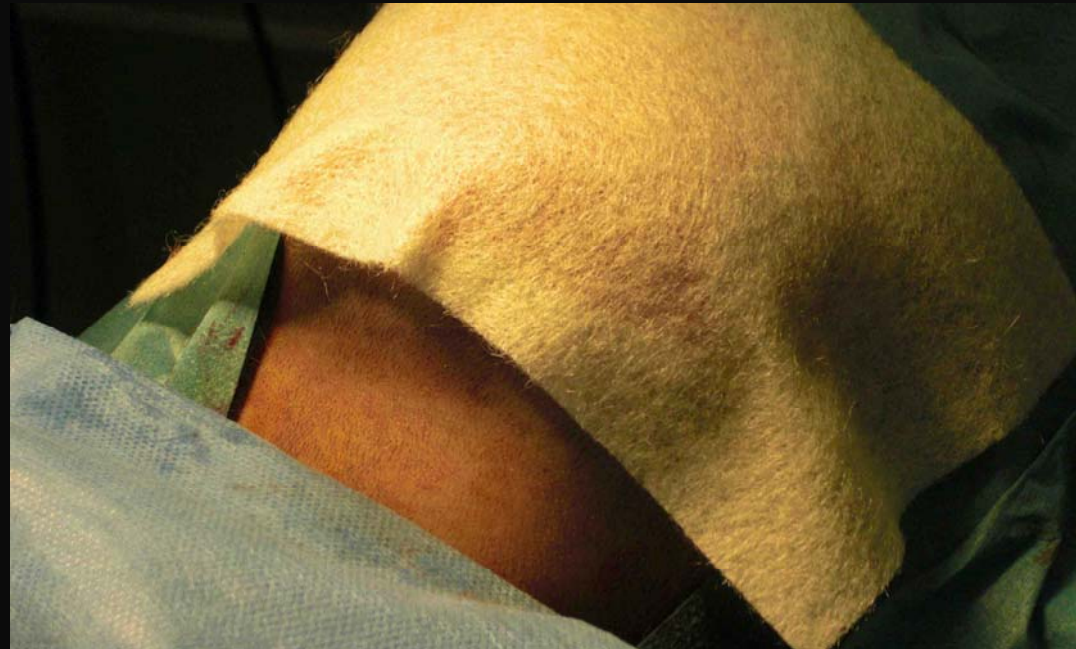Huiler  
Vérification de l'épaisseur  
+++ (lame de bistouri)

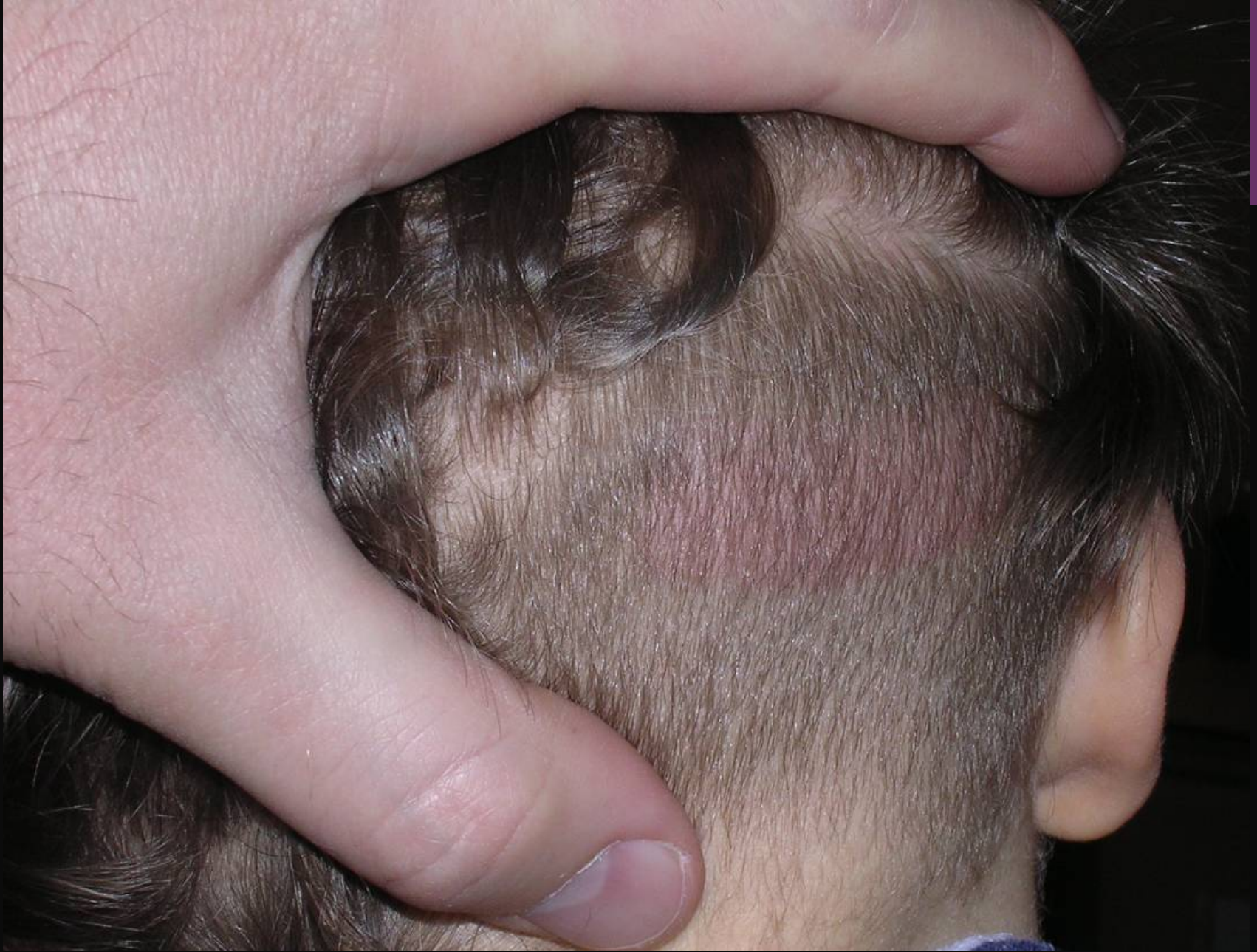






Pansement site donneur  
Algosteril

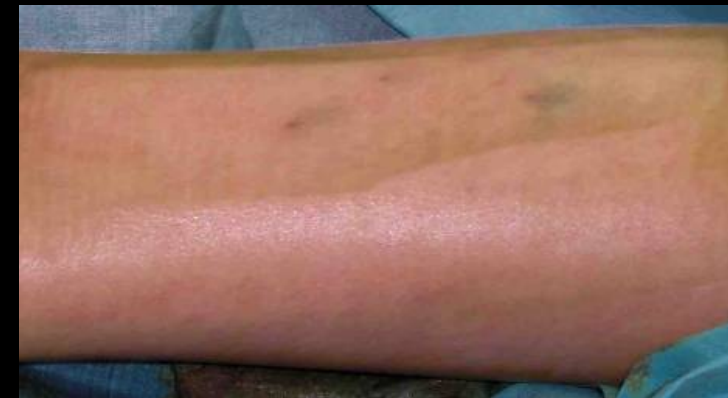
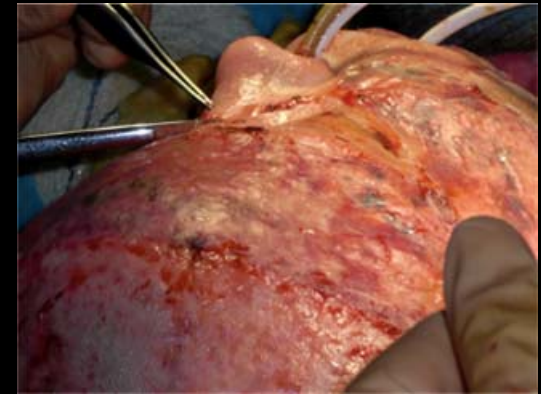


# Cas particulier

# Grands Brûlés

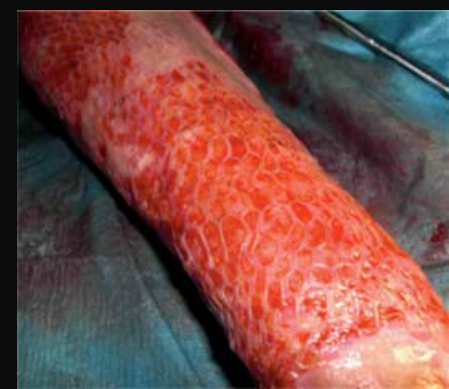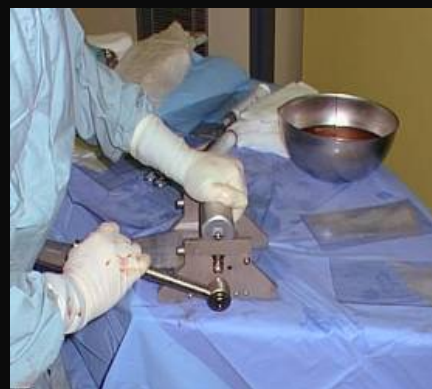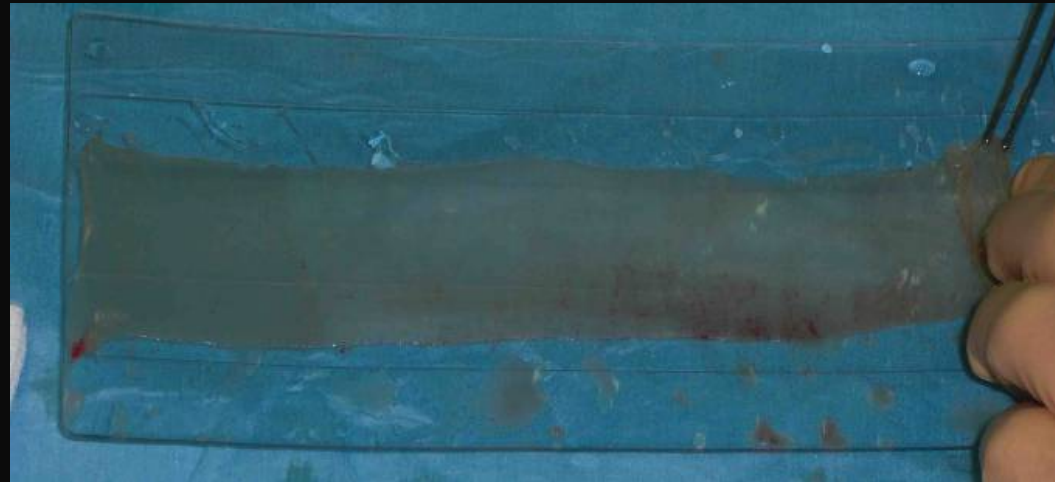- Surface à couvrir importante
- Favoriser peau mince pleine :  
Zone fonctionnelle et esthétique :  
Main et visage
- Prélèvements multiples  
Possibles après cicatrisation
- Souvent recourt à la peau expansée

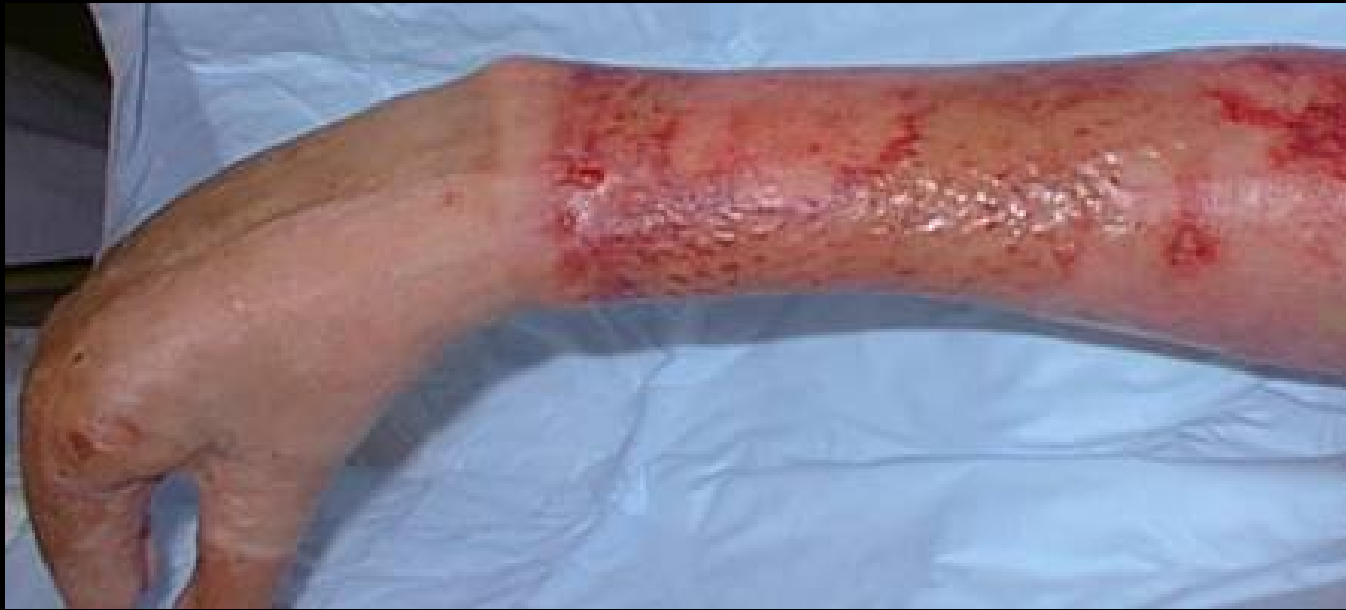

# + GREFFE DE PEAU MINCE EXPANSEE

## Mesh graft

Facteur de multiplication  
1,5 à 6



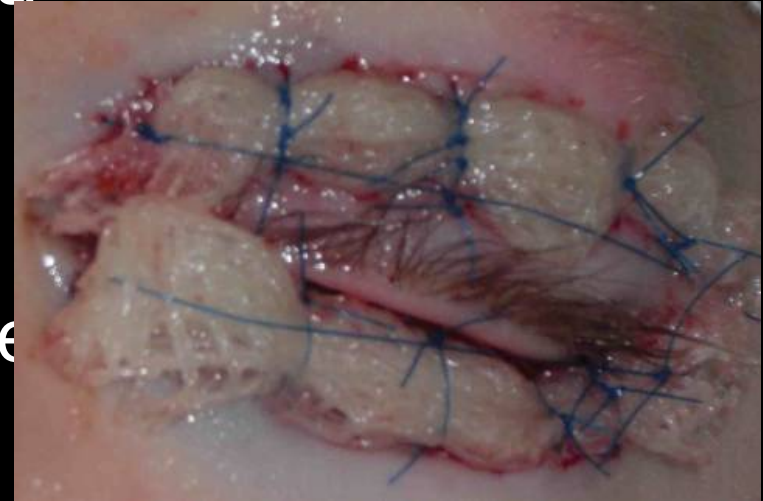

Association de  
différentes  
techniques

Pansement

# Site receveur

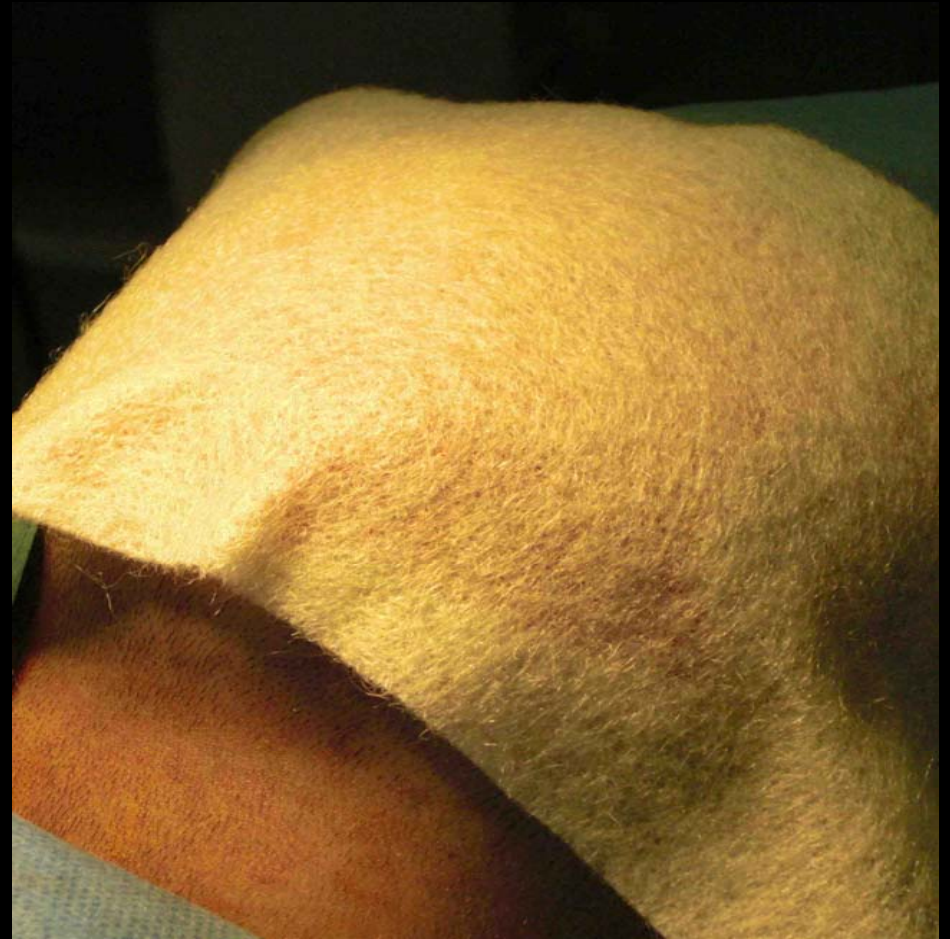- Indispensable/primordial
- Espace mort et cisaillement limite la prise de greffe
- Attelle
- Type : bourdonnet dès que possible  
:  
jelonet/vaseline/coton



- Durée :  
5-7 jours peau mince  
8-10 jours peau totale


# Site donneur

- Douleur :  
Naropeine per op  
Antalgie efficace
- Algostérial :  
ne pas refaire,  
«tombe» en 10-15j



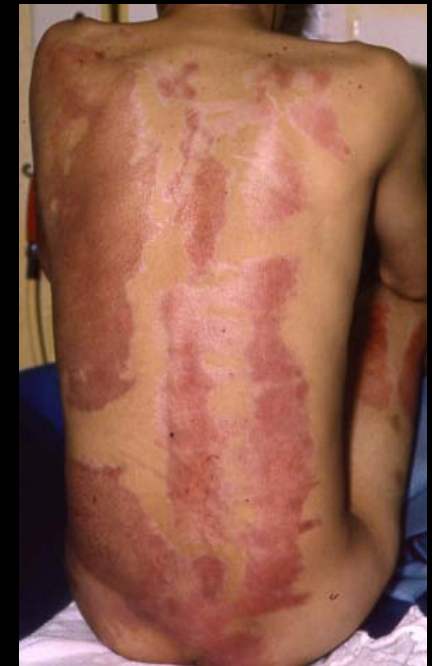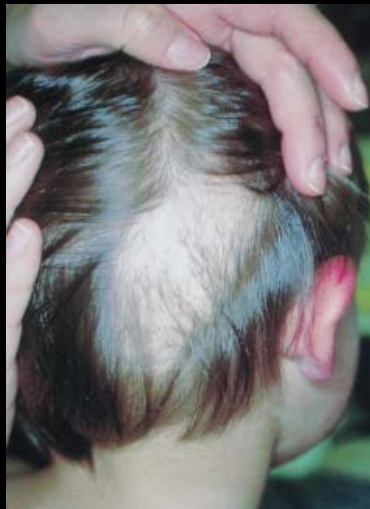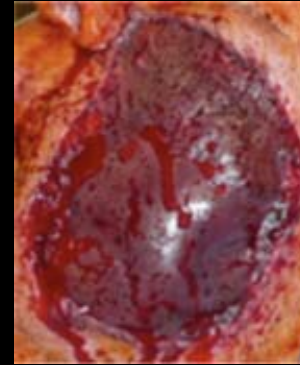
# Suites

- Protection solaire +++
- Massages +++
- Sites donneurs et receveurs



# Complications et séquelles

- Lyse  
Défaut d'immobilisation  
Cisaillement  
Hématome
- Dyschromie
- Rétraction,  
Alopecie,  
Lésions séboréiques  
hyper-kératosiques (délai apparition  
3mois)



# L'essentiel en 10 points

## Greffe de peau

- Moyen de couverture
- Revascularisation spontanée
- Besoin d'un sous sol de bonne qualité
- Nombreux sites de prélèvements  
Favoriser proximité  
site donneur/ site receveur
- Techniques simples :  
Lame froide ou Dermatome
- Peau totale :  
Esthétique
- Peau mince : Expansée ou non  
Surface +++



Merci de votre attention!